

UNIVERSIDAD NACIONAL JORGE BASADRE GROHMANN

Facultad de Ciencias de la Salud

Segunda Especialidad Profesional de Odontología

**MANEJO DE PRF EN IMPLANTE INMEDIATO CON REABSORCIÓN  
RADICULAR EN EL SECTOR ANTERO SUPERIOR**

TRABAJO ACADÉMICO

Presentado por:

C.D. Ronald Aurelio Canasa Castillo

Para optar el Título de Segunda Especialidad Profesional en:

**PERIODONCIA E IMPLANTOLOGÍA**

TACNA – PERÚ

2025

**UNIVERSIDAD NACIONAL JORGE BASADRE GROHMANN**

Facultad de Ciencias de la Salud

Segunda Especialidad Profesional de Odontología

**MANEJO DE PRF EN IMPLANTE INMEDIATO CON REABSORCIÓN**

**RADICULAR EN EL SECTOR ANTERO SUPERIOR**

**TRABAJO ACADÉMICO**

**Presentado por:**

C.D. Ronald Aurelio Canasa Castillo

Para optar el Título de Segunda Especialidad Profesional en:


**PERIODONCIA E IMPLANTOLOGÍA**

Aprobado por UNANIMIDAD, ante el siguiente jurado:

  
\_\_\_\_\_

Mtro. Isabel del Rosario Ayca Castro

**Presidente**

  
\_\_\_\_\_


C.D. Esp. Sixto Grados Pomarino

**Miembro**

  
\_\_\_\_\_

Mtro. Antonio Carlos Loayza Lupaca

**Miembro**

  
\_\_\_\_\_

Mtro. Antonio Carlos Loayza Lupaca

**Asesor**

## CERTIFICADO DE SIMILITUD


Yo **Mtro. Antonio Carlos Loayza Lupaca**, en mi condición de asesor acreditado por la Resolución de Facultad N° 12449-2023- FACS/UNJBG, del trabajo académico titulado: **MANEJO DE PRF EN IMPLANTE INMEDIATO CON REABSORCIÓN RADICULAR EN EL SECTOR ANTERO SUPERIOR**, presentado por el **C.D. Ronald Aurelio Canasa Castillo** para optar el Título de Segunda Especialidad Profesional en: **PERIODONCIA E IMPLANTOLOGÍA**.

Habiendo cumplido con lo establecido en el reglamento de originalidad y de similitud de trabajos de investigación y producción intelectual, considerando que según la revisión, evaluación y análisis realizado a través del software de similitud textual TURNITIN cuenta con el nivel de similitud permitido cuyo porcentaje es 13 %.

Por lo que CERTIFICO LA SIMILARIDAD de la ESCALA DE SIMILITUD del trabajo académico está de acuerdo a la **SIMILITUD BAJA**: PERMITIDO, para continuar con los trámites correspondientes y para su publicación en el repositorio Institucional.


Se emite el presente certificado con fines de continuar con los trámites respectivos para su obtención del título de Segunda Especialidad Profesional de Odontología en la especialidad de: **PERIODONCIA E IMPLANTOLOGÍA**.

Tacna, 04 de diciembre del 2024

  
Mtro. Antonio Carlos Loayza Lupaca  
DNI: 00428963



**Asesor**

  
C.D. Ronald Aurelio Canasa Castillo  
DNI: 02408577



**Autor**

## **DEDICATORIA**

A Dios por ser mi inspiración y guía en mi camino

A mis hermanos Berni, Armando y Hermilio y familiares que me proporcionaron fuerza y motivación para triunfar personal y profesionalmente.

A mi esposa Tania que ha sido la roca en la que me he apoyado, ella ha sido crítica en mis fracasos y sobre todo alentadora en los momentos más difíciles y, por último, a mis hijos: Juan Diego; Ian Franco y Andrea por sus talentos que van desarrollando por lo cual me siento tan orgulloso, a ellos les dedico esta frase: “Con esfuerzo y dedicación lograras lo que te propongas”.

## **IN MEMORIAM**

En honor a mis padres Justo y Agustina A mi hermano Edgar; mi fuente de fuerza y motivación, aunque físicamente no estén su espíritu y amor siguen guiándome en cada paso

## **AGRADECIMIENTO**

Me siento agradecido con Dios por su amor y provisión.

A mi asesor Mtro. Esp. Carlos Loayza Lupaca, Por su importante participación y apoyo en todas las etapas de la preparación de este trabajo.

A los Doctores Sixto Grados Pomarino y Frank Norberto Paredes y a toda la plana Docente de La Universidad Nacional Jorge Basadre Grohmann por su importante participación en la formación académica;

Mostrando mi aprecio a cada uno de ellos por todo su profesionalismo, amabilidad, sentido común y amistad; que fueron fundamentales para la culminación de este trabajo.

Agradezco a mi paciente Michel acosta por su paciencia y colaboración hasta el final de este trabajo, también estoy sinceramente agradecido al grupo “Salud Montefiori”, especialmente a Valerie y Yesica.

## ÍNDICE DE CONTENIDO

Dedicatoria.....	iv
Agradecimiento.....	v
Índice de figuras.....	viii
Resumen.....	x
Abstract.....	xi
<b>INTRODUCCIÓN.....</b>	<b>1</b>
<b>I OBJETIVO.....</b>	<b>3</b>
1.1.1 Objetivo general .....	3
1.1.2 Objetivo específico. ....	3
<b>II MARCO TEORICO .....</b>	<b>3</b>
2.1 Antecedentes Internacionales.....	3
2.2 Antecedentes Nacionales.....	5
2.3 Antecedentes Locales.....	8
2.4 Bases Teóricas.....	10
2.4.1 Reseña Histórica.....	10
2.4.2 Fundametos Fisiologicos.....	13
2.4.3 Unidad Gingival .....	14
2.4.4 Mucosa Alveolar .....	16
2.4.5 Aparato de Inserción .....	17
2.4.6 Ligamento Periodontal .....	18
2.4.7 Cemento.....	19
2.4.8 Hueso Alveolar.....	20
2.4.9 Etiologia del Edentulismo .....	22
2.4.10 Caries.....	24
2.4.11 Enfermedad Periodontal .....	25

2.4.12 Traumatismo.....	26
2.4.13 Fracasos Endodonticos .....	27
<b>III. CASO CLÍNICO .....</b>	<b>34</b>
- Historia Clínica.....	34
<b>IV. DISCUSIÓN.....</b>	<b>62</b>
<b>V. CONCLUSIONES.....</b>	<b>64</b>
<b>VI. REFERENCIAS BIBLIOGRÁFICAS .....</b>	<b>65</b>

## ÍNDICE DE FIGURAS

Figura 01: Conjunto de tejidos que circundan y soportan los dientes .....	13
Figura 02: La encía se divide en marginal o libre, adherida o insertada e interdental.....	14
Figura 03: Ubicación de la Mucosa Alveolar .....	16
Figura 04: Ligamento Periodontal .....	19
Figura 05: Cementoblastos .....	20
Figura 06: Hueso alveolar y ligamento periodontal.....	22
Figura 07: Desdentado dental .....	23
Figura 08: Caries dental .....	25
Figura 09: Encía sana, Gingivitis, Enfermedad periodontal, Periodontitis.....	26
Figura 10: Extracción de la pza ocasionado por traumatismo .....	27
Figura 11: Fracaso endodóntico.....	28
Figura 12: Clasificación de maxilares edéntulos .....	32
Figura 13: O'leary.....	37
Figura 14: Periodontograma .....	38
Figura 15: Sextante I.....	39
Figura 16: Sextante II.....	40
Figura 17: Sextante III .....	41
Figura 18: Sextante IV .....	42
Figura 19: Sextante V .....	43
Figura 20: Sextante VI.....	44
Figura 21: Odontograma .....	45
Figura 22: Fotografía frontal.....	46
Figura 23: Fotografía de perfil.....	46
Figura 24: Fotografía del Tercio inferior .....	47
Figura 25: Fotografía máxima intercuspidadación .....	47

Figura 26: fotografía oclusal superior.....	47
Figura 27: fotografía oclusal inferior.....	48
Figura 28: fotografía oclusal lateral derecha.....	48
Figura 29: fotografía oclusal lateral izquierda.....	48
Figura 30: Collage fotográfico.....	49
Figura 31: Vista Panorámica.....	49
Figura 32: Corte Tomográfico de la zona receptora del injerto óseo.....	50
Figura 33: Imagen hipodensa localizada a nivel perirradicular.....	51
Figura 34: Modelo superior.....	51
Figura 35: Modelo inferior.....	52
Figura 36: Modelos en oclusión lado derecho.....	52
Figura 37: Modelos en oclusión lado izquierdo.....	53
Figura 38: Encerado de diagnóstico.....	53
Figura 39: Examen de laboratorio.....	54
Figura 40: Aplicación de anestesia.....	58
Figura 41: Incisión.....	58
Figura 42: Elevación del colgajo.....	42
Figura 43: Reposición del Colgajo.....	42
Figura 44: Sutura.....	59
Figura 45: Indicaciones en el postoperatorio.....	60
Figura 46: Evolución del caso a las 48 horas.....	60
Figura 47: Control realizado más de 6 meses.....	61

## RESUMEN

La fibrina rica en plaquetas (PRF) se ha utilizado como método regenerativo en varias áreas de la odontología. Estos materiales autólogos han demostrado ser muy eficaces cuando se aplican a pacientes con implantes dentales, promoviendo una curación rápida y resultados postoperatorios positivos.

**Objetivo:** Mantener los tejidos periimplantarios preservando y fortaleciendo los tejidos blandos con hueso liofilizado, previniendo la atrofia del tejido periimplantario; Mantener la estética de la zona anterior.

**Métodos:** Se realizó un caso clínico en un paciente masculino de 24 años de edad, quien presentó dolor leve a la palpación en la región anterosuperior izquierda. Tras comprobar radiográficamente la existencia de osteólisis a nivel cervical-distal de la pieza 21, que a su vez afecta a la implantación de la pieza 22.

**Resultados:** En el presente caso, la combinación de plasma rico en fibrina más aumento óseo promovió la estética periimplantaria sin signos de complicaciones postoperatorias. Este estudio presenta dos ejemplos analizados por sus posibles beneficios terapéuticos en traumatismos, a saber, el plasma rico en plaquetas (PRP) y la fibrina rica en plaquetas (PRF).

**Conclusión:** El concentrado de plaquetas promoverá una mejor cicatrización de heridas de tejidos blandos en cirugía oral y maxilofacial, así como la regeneración ósea.

**Palabras clave:** Fibrina Rica en Plaquetas (PRF), implante dental, regeneración ósea.

## ABSTRACT

Platelet-rich fibrin (PRF) has been used as a regenerative method in several areas of dentistry. These autologous materials have proven to be very effective when applied to patients with dental implants, promoting rapid healing and positive postoperative results.

**Objective:** To maintain peri-implant tissues by preserving and strengthening soft tissues with ionized bone, preventing peri-implant tissue atrophy; to maintain the aesthetics of the anterior area.

**Methods:** A clinical case was performed in a 24-year-old male patient, who presented mild pain on palpation in the left upper anterior region. After radiographically verifying the existence of osteolysis at the cervical-distal level of tooth 21, which in turn affects the implantation of tooth 22.

**Results:** In the present case, the combination of fibrin-rich plasma and palatal fusion graft plus bone augmentation promoted peri-implant aesthetics without signs of postoperative complications. This study presents two examples analyzed for their potential therapeutic benefits in trauma, namely platelet-rich plasma (PRP) and platelet-rich fibrin (PRF).

**Conclusion:** Platelet concentrate will promote improved soft tissue wound healing in oral and maxillofacial surgery, as well as bone regeneration.

**Keywords:** Platelet-rich fibrin (PRF), dental implant, bone regeneration

## **INTRODUCCIÓN**

Los implantes dentales se han convertido en una de las alternativas de tratamiento más comunes entre pacientes jóvenes y adultos en la actualidad. Al no afectar los dientes naturales, los implantes funcionan como raíces artificiales en las mandíbulas superior e inferior, lo que les permite soportar de manera mecánica diferentes tipos de prótesis dentales, tanto fijas como removibles. Esta estabilidad mecánica proporciona una base biológica que favorece su uso exitoso en la vida diaria.

Tras la colocación del implante, es crucial lograr una adecuada estabilidad primaria, que se consigue anclando mecánicamente el implante al hueso circundante. Esto crea el microambiente mecánico necesario para la curación progresiva del hueso, un proceso conocido como osteointegración. Además, al colocar un implante se puede utilizar fibrina rica en plaquetas.

La fibrina es una molécula que se encuentra en el plasma y en las plaquetas, y desempeña un papel fundamental en la agregación plaquetaria durante el proceso de hemostasia. Esto permite su utilización como adhesivo para mejorar la curación de los tejidos.

A medida que avanzaba la investigación y la práctica clínica, se hizo evidente que los adhesivos basados en fibrina han sido ampliamente empleados en varios ámbitos de la cirugía, incluyendo la vascular, cardíaca y plástica; sin embargo, su aplicación más destacada se encuentra en la cirugía oral y maxilofacial. Los concentrados de plaquetas se obtienen a partir de una muestra de sangre del paciente y, según el método de recolección, se clasifican en plasma rico en plaquetas (PRP) y fibrina rica en plaquetas (PRF), siendo la principal diferencia que al PRP se le añaden componentes adicionales.

Este trabajo busca mantener los tejidos periimplantarios con preservación de tejido blando y con incremento con hueso liofilizado, evitando el tejido periimplantario se

atrofie; manteniendo la estética del sector anterior y describir el tratamiento regenerativo combinado con plasma rica en fibrina incrementando el hueso ionofilizado en combinación con PRF y membrana sintética en un paciente que presenta movilidad y sangrado en el maxilar superior del lado izquierdo.

## **I. OBJETIVOS**

### **1.1. Objetivo general**

- Mantener los tejidos periimplantarios con preservación de tejido blando y con incremento con hueso ionofilizado, evitando el tejido periimplantario se atrofie; manteniendo la estética del sector anterior.

### **1.2. Objetivos específicos**

- Describir el tratamiento regenerativo combinado con plasma rica en fibrina incrementando el hueso liofilizado en combinación con PRF y membrana sintética.
- Analizar la tasa de éxito en estos pacientes sometidos a la técnica quirúrgica.

## **II. MARCO TEÓRICO**

### **2.1. Antecedentes internacionales**

**Palima y cols.** (2023) “Implante con carga inmediata y colocación de PRF en paciente con reabsorción externa. Revisión de la literatura y presentación de un caso clínico”. El objetivo de este estudio es analizar los procedimientos quirúrgicos realizados a una paciente de 58 años con inflamación pulpar externa que necesita un implante con carga inmediata. Este estudio se realizó con un enfoque cuantitativo y descriptivo. Se usaron la historia clínica y fotografías para recopilar información. Se llevaron a cabo técnicas quirúrgicas como la extracción mínimamente invasiva, la colocación de un injerto y la inserción de un implante inmediato. Se logró una buena preservación de las estructuras dentales y estabilidad del implante, lo que es clave para un manejo adecuado de los

tejidos blandos y para mantener una buena estética en las encías.<sup>(8)</sup>

**Tavassum y cols. (2022)** “Efecto de la fibrina rica en plaquetas sobre la estabilidad de los implantes dentales: una revisión sistemática y un metanálisis”. El propósito de este estudio es ofrecer un análisis detallado de la evidencia sobre cómo la fibrina rica en plaquetas (PRF) puede afectar la estabilidad de los implantes dentales. Se llevó a cabo una revisión sistemática siguiendo las pautas recomendadas para este tipo de estudios. La búsqueda encontró un total de 630 estudios. De estos, se incluyeron ocho estudios que midieron la estabilidad del implante usando las mismas unidades (ISQ) con el dispositivo Osstell. Se realizó un metanálisis en seis de estos estudios que tenían comparaciones similares y reportaron los mismos resultados en los mismos períodos de tiempo. Los resultados mostraron una diferencia promedio agrupada de 4,49 (con un intervalo de confianza del 95 % entre 1,22 y 7,76) en la primera semana después de la inserción, 3,65 (IC del 95 % entre 2,21 y 5,09) en la cuarta semana, 3,25 (IC del 95 % entre 0,03 y 6,47) en la octava semana y 2,79 (IC del 95 % entre 0,48 y 5,10) en la duodécima semana. Esta revisión sistemática sugiere que la PRF es efectiva para mejorar la estabilidad secundaria del implante dental, aunque con algunas limitaciones. Esto podría tener implicaciones importantes para la práctica clínica.<sup>(12)</sup>

**Herrera y cols. (2022)** “Instalación de un implante postextracción en el área anterior estética utilizando el protocolo one abutment-one time”. Es evaluar los beneficios a largo plazo del protocolo «one abutment-one time» en la instalación de un implante posextracción en el sector estético. Dentro de las limitaciones de este reporte de caso clínico, el protocolo «one abutment-one time» parece ser una alternativa viable en el momento de la instalación de un implante posextracción. Sin embargo, los cambios favorables

observados en este caso en particular, referentes al mantenimiento del nivel óseo y de tejidos blandos periimplantarios deben acompañarse con cautela, es importante hacer un seguimiento con mayor plazo en este tipo de situaciones clínicas y se recomienda realizar ensayos clínicos randomizados para confirmar los resultados de una forma más confiable y reproducible. <sup>(3)</sup>

**Bravo y cols.** (2020) “Plasma rico en fibrina e injerto conectivo en la instalación de un implante dental”, se presenta un tratamiento regenerativo que integra plasma rico en fibrina y un injerto de tejido conectivo en la colocación de un implante dental en la región anterosuperior. El objetivo del tratamiento es mejorar la cicatrización y el resultado estético en la colocación de un implante dental mediante el uso combinado de plasma rico en fibrina e injerto de tejido conectivo. La combinación de plasma rico en fibrina e injerto de tejido conectivo demostró ser efectiva en este caso, mejorando el aspecto del tejido periimplantario y evitando complicaciones durante el proceso postoperatorio. <sup>(13)</sup>

**Hernández y cols.** (2019) “Implante transalveolar inmediato ante reabsorción dentinaria interna”. Presentar un caso clínico de reabsorción dentaria interna resuelto con implante postextractivo de carga inmediata. Se consiguió una rehabilitación estética, funcional y biomecánicamente estable a largo plazo, que coincide con las expectativas del paciente, lo cual demuestra que cuando se cumplan los requisitos adecuados y la planificación sea exhaustiva, la implantología ofrece el tratamiento más avanzado en casos en que es inminente la extracción dental. <sup>(23)</sup>

## **2.2. ANTECEDENTES NACIONALES**

**Alcázar y cols.** (2022). “Regeneración ósea post exodoncia por fractura dentaria de origen traumático”. El presente estudio

tiene como finalidad presentar un caso clínico que ilustra el tratamiento de regeneración ósea guiada (ROG) en un diente que sufrió una fractura por trauma. El procedimiento se centró en la regeneración ósea, una técnica que ha mostrado ser efectiva para la recuperación de defectos en el hueso dentoalveolar. Se utilizó hueso orgánico bovino liofilizado y una membrana reabsorbible de colágeno bovino, colocándose un mes después del trauma en el incisivo central superior derecho. En conclusión, el tratamiento resultó ser altamente efectivo para aumentar y mantener las dimensiones de los rebordes alveolares que habían sido reabsorbidos, mejorando así las condiciones biológicas de los pacientes para una futura rehabilitación. <sup>(27)</sup>

**Rosas y cols.** (2021). “Plasma Rico en Plaquetas y su aplicación en la odontología: revisión de literatura”. El artículo sobre el plasma rico en plaquetas (PRP) destaca que esté preparado autólogo, obtenido a partir de la sangre del paciente mediante centrifugación, tiene una alta concentración de plaquetas y factores de crecimiento que promueven la regeneración de tejidos. Se menciona que el PRP es no tóxico y no alergénico, lo que lo convierte en una opción segura para tratamientos médicos y estéticos. Su uso se ha expandido desde la odontología hacia áreas como la traumatología y la dermatología, donde se aplica para el rejuvenecimiento facial y la mejora de la cicatrización de heridas. Además, se enfatiza que el PRP actúa liberando factores de crecimiento que inician procesos de curación y regeneración celular. La técnica de obtención del PRP implica centrifugaciones para aumentar la concentración plaquetaria, logrando un producto final que puede ser inyectado en las áreas afectadas. En términos de eficacia, se observan resultados positivos en la mejora de la piel y la recuperación de tejidos dañados, aunque se subraya la importancia de utilizar materiales desechables para evitar riesgos de contaminación. <sup>(28)</sup>

**Facón y cols. (2020).** “Consideraciones para el manejo de un implante inmediato en alvéolos infectados: una actualización”. La colocación inmediata de un implante dental tras la extracción se está convirtiendo en una práctica común, gracias a la reducción del tiempo de tratamiento y a la conservación de las estructuras anatómicas restantes. No obstante, esta técnica a menudo se aplica en dientes que presentan infecciones. Hasta el momento, no se ha determinado con precisión el nivel de éxito o fracaso de los implantes inmediatos en alvéolos infectados, ni se ha establecido un protocolo específico para abordar estos casos. El propósito de este estudio es realizar una revisión bibliográfica actualizada para identificar las consideraciones necesarias al colocar un implante inmediato en alvéolos que presentan procesos infecciosos. Es factible aprovechar las ventajas de la colocación inmediata de implantes en alvéolos infectados mediante una gestión clínica adecuada.

**Bravo y cols. (2020).**” Plasma rico en fibrina e injerto conectivo en la instalación de un implante dental”. Describir el tratamiento regenerativo combinando plasma rico en fibrina e injerto conectivo en la instalación de un implante dental en el sector anterosuperior. La combinación de plasma rico en fibrina e injerto conectivo en el lecho quirúrgico favoreció la cicatrización estética del tejido blando periimplantario sin evidenciarse complicaciones durante el posoperatorio. <sup>(29)</sup>

**Palomino y cols. (2019)** “Implante inmediato con superficie de nano-hidroxiapatita”. Busca mediante la macrogeometría, microgeometría, técnica de fresado y la incorporación de la nanotecnología en los implantes dentales, mediante la adición de nanoestructuras como la hidroxiapatita, que mejoran significativamente la adhesión y diferenciación osteoblástica de las células madre mesenquimales. Los resultados obtenidos en la posición tridimensional, preservación de las estructuras y

estabilidad del implante fueron óptimos, necesario para un adecuado manejo de tejidos blandos y conservar la estética rosada. <sup>(13)</sup>

### 2.3. ANTECEDENTES LOCALES

**Peñaloza y cols.** (2022) “Mejora del fenotipo periimplantar”. El fenotipo gingival está directamente relacionado con la supervivencia de los implantes dentales y el mantenimiento de la salud periodontal. En un caso clínico, se colocó un implante con un injerto autólogo de tejido conectivo libre para mejorar un fenotipo gingival delgado, utilizando el paladar lateral como zona donante. La técnica elegida resultó en un tejido más denso y estable. Tras un seguimiento de 13 meses, se concluyó que el tratamiento simultáneo del implante y la mejora del fenotipo gingival favorecen la salud periimplantaria, reduciendo significativamente la pérdida de hueso marginal. <sup>(21)</sup>

**Britto y cols.** (2020) “Características de la técnica Socket Shield”. Se han desarrollado diversas técnicas para conservar el reborde alveolar tras la extracción dental, destacando la técnica Socket Shield, introducida en 2010. Esta técnica consiste en preservar una porción de la raíz del diente para permitir la colocación inmediata de un implante dental. Un estudio reciente revisó la literatura científica sobre Socket Shield, analizando su procedimiento, ventajas y desventajas. Se consultaron artículos en inglés de los últimos cinco años en PubMed y Wiley. Los hallazgos sugieren que esta técnica es mínimamente invasiva y mejora la remodelación y reabsorción ósea. Sin embargo, se necesita más evidencia científica para confirmar sus beneficios reales. <sup>(17)</sup>

**Verástegui** (2019) “Injerto de tejido conectivo subepitelial en implantología oral: Reporte de caso clínico”. La implantología oral se dedica a restaurar daños en las estructuras dentales, pero a veces es necesario incluir la cirugía mucogingival para corregir defectos en los tejidos blandos periimplantarios. Un

objetivo clave de estos procedimientos es aumentar el tejido queratinizado, mejorando así la estética y la funcionalidad. Un caso clínico presenta a una paciente con un implante en la pieza 3.4, donde se realizó un injerto de tejido conectivo para incrementar el grosor del tejido vestibular. Tras el procedimiento y el período de recuperación, se observó un notable aumento del tejido queratinizado, lo que mejoró tanto la estética como el soporte del implante. Este enfoque resalta la importancia de la cirugía mucogingival en la implantología oral. <sup>(19)</sup>

**Britto (2019)** “Implante inmediato y preservación del reborde con la técnica de extracción parcial: socket shield”. Se presenta un caso clínico con un seguimiento de un año que ilustra el procedimiento de implante inmediato y la preservación del reborde utilizando la técnica de extracción parcial conocida como socket shield. Los resultados obtenidos muestran una efectiva preservación de la cortical vestibular y del perfil de emergencia del implante. Asimismo, se destaca que esta técnica es predecible, lo que contribuye a reducir el tiempo total del tratamiento y a lograr resultados satisfactorios tanto en términos estéticos como funcionales. La implementación de la técnica socket shield en este caso clínico resalta su potencial como una opción viable para mejorar los resultados en procedimientos de implantología dental, ofreciendo beneficios significativos en la preservación del tejido óseo y en la estética del paciente. <sup>(15)</sup>

**Bárcena y cols. (2019)** “Injerto de tejido conectivo obtenido de zona de tuberosidad: Reporte de caso clínico”. El manejo adecuado de los tejidos blandos periimplantarios es esencial para lograr resultados funcionales y estéticos, especialmente en el sector anterior, que está expuesto durante actividades cotidianas como hablar y sonreír. Este caso clínico presenta la técnica de injerto de tejido epitelio-conectivo epitelizado, obtenido de la zona edéntula de la tuberosidad, para corregir un

defecto vestibular horizontal y vertical en una restauración soportada por implante. Esta técnica no solo mejora la estética y función del implante dental, sino que también contribuye a la salud a largo plazo de los tejidos periimplantarios. <sup>(16)</sup>

## **2.4. BASES TEÓRICAS**

### **2.4.1. Reseña histórica**

Un implante es un dispositivo médico diseñado para reemplazar una estructura biológica que falta, sustituir una estructura dañada o mejorar una existente. Los primeros implantes documentados se utilizaron en el campo de la traumatología con el propósito de estabilizar fracturas óseas. A lo largo del tiempo, las aleaciones y metales empleados en su fabricación han evolucionado, lo que ha permitido mejorar su compatibilidad biológica. En 1911, Strauss y Marrer patentaron la fórmula del acero inoxidable, un avance significativo en la historia de los implantes.

En la década de 1950, el cirujano ortopédico sueco Per-Ingvar Brånemark hizo un descubrimiento crucial al observar que el titanio se integraba de manera efectiva con el hueso vivo, fenómeno que denominó osteointegración. Este hallazgo fue fundamental para el desarrollo de los implantes dentales modernos, ya que permitió que los dispositivos se unieran estructural y funcionalmente al hueso sin recubrimiento. En 1965, Brånemark realizó con éxito la primera implantación de titanio en una mandíbula humana, lo que marcó un hito en la implantología. <sup>(26)</sup>

Desde entonces, la tecnología y los materiales utilizados en los implantes han avanzado significativamente. Se han desarrollado aleaciones de titanio que ofrecen una excelente biocompatibilidad y resistencia, así como diseños más eficaces que maximizan la estabilidad y la osteointegración. Estos avances han transformado la implantología dental en una opción de tratamiento común y altamente exitosa para quienes necesitan reemplazos dentales.

A lo largo de la historia, la atención a la salud bucal ha cobrado una relevancia creciente en la sociedad. Las prácticas preventivas y curativas en etapas iniciales se han vuelto más comunes, lo que ha conducido a una notable reducción en las intervenciones mutiladoras. Sin embargo, estas últimas siguen representando un desafío considerable para la calidad de vida de los afectados. La investigación y el perfeccionamiento de las técnicas, prácticas y materiales utilizados en la rehabilitación oral han avanzado significativamente con el tiempo.

Desde tiempos antiguos, la necesidad de reemplazar los dientes perdidos ha sido un tema de interés. Un implante dental se define como un dispositivo diseñado para sustituir la raíz de un diente ausente, asegurando así la fijación de una prótesis dental. El primer implante conocido data de hace aproximadamente 9,000 años; se encontró en el cráneo de una joven en Fahid Suarda, Argelia, donde se halló una falange del dedo insertada en el alvéolo del segundo premolar superior derecho.

En China, se utilizaban clavijas de bambú como sustitutos dentales, mientras que en Egipto se adoptó una práctica similar utilizando metales preciosos incrustados en la mandíbula. Además, los arqueólogos han descubierto cráneos con dientes artificiales elaborados a partir de marfil de elefante. Durante la Edad Media, era habitual realizar trasplantes dentales para satisfacer las demandas de la nobleza y los militares importantes, utilizando dientes extraídos de personas del pueblo y sirvientes. Sin embargo, esta práctica conllevaba riesgos significativos de transmisión de enfermedades, lo que llevó a su eventual abandono. <sup>(27)</sup>

En 1938, un médico patentó un implante endoóseo cilíndrico que presentaba un diseño roscado tanto interna como externamente, e incluía un collar gingival liso y un casquete de cicatrización. En la década de 1940, otros dos médicos desarrollaron un implante endoóseo con un diseño en espiral hecho de acero inoxidable que permitía el crecimiento óseo hacia el metal. No fue sino hasta 1952 que el profesor Branemark y su equipo comenzaron a

investigar estudios microscópicos sobre la médula ósea en el hueso peroné y tibia de conejos, a cuáles les colocó unas cámaras de titanio para estudiar la circulación sanguínea, buscando mejorar la cura en los traumatismos óseos. Cuando se intenta retirarla, se prueba que es imposible, porque el titanio se había adherido al hueso y el tejido circundante se había mineralizado, siendo congruente con la superficie del titanio. A partir de estas investigaciones, se empezó a hablar de la osteointegración del titanio, y su uso en la odontología, comenzando con pruebas con animales desdentados que terminaron con éxito y de aquí la idea de crear raíces de titanio para introducirlas en el hueso y esperar su fijación. Así, la historia de la implantología ha dado lugar a los implantes modernos de titanio que se utilizan en la actualidad y que son un producto sanitario fundamental en odontología. La dureza del titanio lo convierte en un material idóneo para los implantes ya que soporta cargas oclusales elevadas y es muy elástico.

Los años 80's fueron los protagonistas del posicionamiento y brutal expansión de la implantología moderna. Dos Doctores en Suiza, experimentaron con metales utilizados en cirugía ortopédica para ayudar a fabricar implantes dentales. A partir de mediados de esta década, el implante habitual utilizado por muchos odontólogos era el implante endoóseo en forma de raíz. Los principales factores que determinaron que el sistema de implante endoóseo fuera elegido sobre otros incluyó el diseño, la rugosidad de la superficie, las consideraciones protésicas, la facilidad de inserción en el hueso, los costos y el éxito que tuvieron durante un período de tiempo. El Dr. Tatum introdujo el implante omni R a principios de la década de 1980; tenía aletas horizontales de aleación de titanio. El Dr. Niznick introdujo el implante Core-Vent, a principios de la década de 1980. Era un implante de cesta hueca con una pieza roscada que ayudaba a enganchar el hueso; también fabricó el implante Screw-Vent, que tenía un recubrimiento de hidroxiapatita. Este revestimiento de superficie tenía como objetivo permitir una adaptación más inmediata del hueso a la superficie del implante.

## FUNDAMENTOS FISIOLÓGICOS

### DIENTES Y TEJIDOS DE SOSTÉN

Los dientes son un componente importante de la cavidad oral y son indispensables en el comienzo del proceso digestivo. Están incluidos y fijados en los procesos alveolares del maxilar y la mandíbula. El conjunto de tejidos que circundan y soportan los dientes se denomina periodonto. El periodonto se divide en unidad gingival y aparato de inserción.

La unidad gingival se compone de:

- Encía, que se divide en marginal o libre, adherida o insertada e interdental
- Mucosa alveolar

El aparato de inserción se compone de:

- Cemento
- Hueso alveolar
- Ligamento periodontal

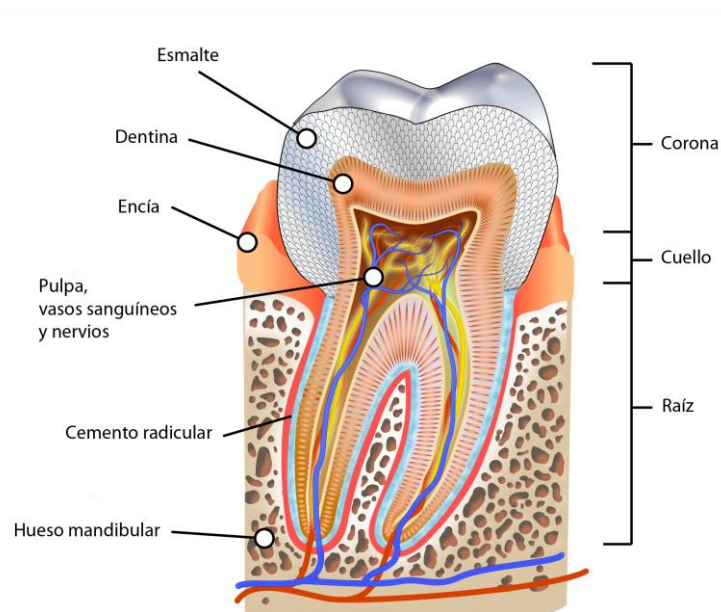


Figura 01. Conjunto de tejidos que circundan y soportan los dientes.

## 2.4.2. Unidad gingival

### ENCÍA

La encía es una fibromucosa formada por un tejido grueso, muy resistente y de color rosa pálido que cubre las apófisis alveolares de los maxilares, rodea el cuello de los dientes y el paladar duro. Está cubierta por el tejido epitelial plano escamoso y células de queratina. Por debajo está formada por fibras colágenas densas. Esta fibromucosa está diseñada para resistir traumatismos constantes durante el trabajo de masticación.

- ***La encía libre o marginal:*** se define como un tejido de fijación que se extiende desde el borde libre, conocido como cresta del margen gingival, hasta la base del surco gingival. Este tejido está compuesto por el epitelio de unión y también es denominado encía marginal. Su apariencia es de un color rosa pálido, con una forma de listón angosto y un grosor que varía entre 0.5 y 2 mm. Este tipo de encía rodea el cuello clínico del diente, normalmente cerca de la unión cemento-esmalte, formando un surco con la superficie del diente que se denomina surco gingival.

La encía marginal es fácilmente visible al hablar o sonreír, ya que es la parte más cercana al diente. Se extiende desde la cresta gingival hasta el inicio de la encía adherida, y su aspecto es más translúcido en comparación con la encía adherida. En condiciones normales, esta encía presenta un color rosado y una consistencia blanda pero firme; sin embargo, puede cambiar a un rojo intenso en presencia de inflamación.

Este tejido juega un papel crucial en la salud periodontal, ya que no solo proporciona soporte a los dientes, sino que también forma un espacio denominado surco gingival, donde se encuentra el fluido gingival, importante para las defensas contra microorganismos presentes en la cavidad bucal.

- ***La encía insertada o adherida*** se extendía desde la base del surco gingival hasta la unión mucogingival, funcionando como una

continuación de la encía marginal. Comenzaba en el fondo del surco gingival, donde su proyección sobre la superficie externa se denominaba surco marginal, y se insertaba en el cemento del diente en el tercio cervical. Además, se fijaba firmemente al periostio subyacente del hueso alveolar en dirección apical mediante una densa red de fibras colágenas. Su textura era punteada, similar a la superficie de la cáscara de naranja, y estaba compuesta por epitelio escamoso estratificado muy queratinizado.

El color de esta encía variaba entre rosa pálido y rosa coral, pudiendo ser más oscuro o incluso pigmentado, dependiendo de factores como el aporte vascular, el grosor y el grado de queratinización del epitelio, así como del color de piel de la persona y la presencia de células que contenían pigmentos como la melanina. El ancho de la encía insertada en el vestíbulo bucal solía variar; era mayor en la región de los incisivos, alcanzando entre 3.5 y 4.5 mm en el maxilar y entre 3.3 y 3.9 mm en la mandíbula. En la región de los premolares, el ancho mínimo era de 1.9 mm en el maxilar y 1.8 mm en la mandíbula.

- **La encía interdental** situada en los espacios entre los dientes, es una estructura que tiene forma piramidal y se localiza justo por debajo de la línea gingival. Este tejido desempeña un papel crucial en la salud bucal, ya que actúa como una barrera que protege los dientes de gérmenes y bacterias. La encía interdental se conecta con la encía libre a través de una depresión llamada collado intermedio, y su morfología varía según el contacto entre los dientes vecinos y la forma de estos.

En términos de anatomía, la encía se clasifica en tres tipos principales: encía libre o marginal, encía adherida y mucosa alveolar. La encía libre es la parte visible que rodea los dientes, mientras que la encía adherida está firmemente unida al periostio del hueso alveolar. La mucosa alveolar, por su parte, es más laxa y se encuentra en contacto con el periostio.

La forma de la encía interdental depende no solo del contacto entre los

dientes, sino también del ancho de las superficies dentarias proximales. En áreas donde no hay contacto interproximal, como en algunos casos de pérdida dental, se observa una ausencia de papilas interdental, lo que puede afectar la estética y la salud periodontal. Mantener una buena higiene oral es esencial para preservar la salud de las encías y prevenir enfermedades periodontales.

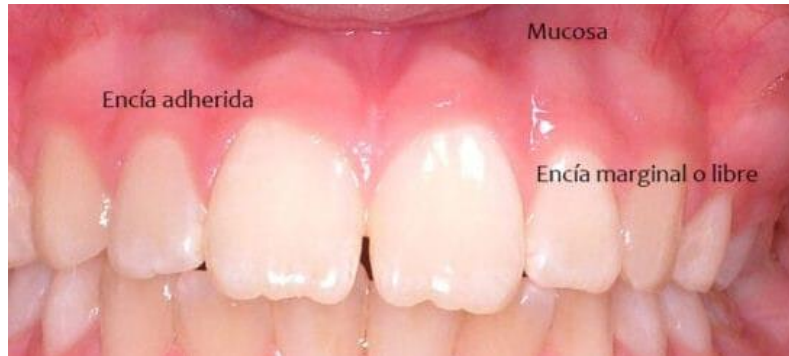

Figura 02. La encía se divide en marginal o libre, adherida o insertada e interdental.

#### 2.4.3. Mucosa alveolar

La mucosa alveolar, en su estado natural, se caracterizaba por un color rojo uniforme y brillante, lo que indicaba una buena irrigación sanguínea. Esta mucosa se localizaba apicalmente a la unión mucogingival, formando así el fondo del saco vestibular. Se extendía desde esta unión hacia el resto de la mucosa que revestía las mejillas, los labios y el piso de la boca, integrándose perfectamente con el vestíbulo oral.

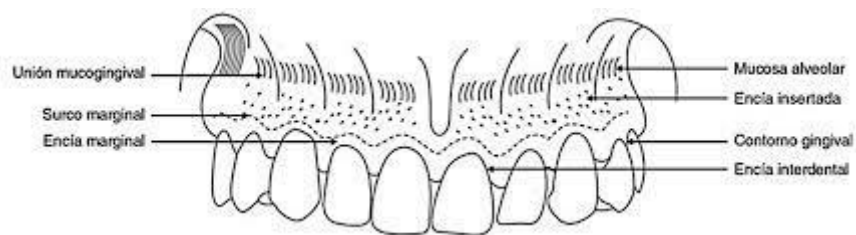


Figura 03. Ubicación de la Mucosa Alveolar.

Desde un punto de vista histológico, la mucosa alveolar era un tejido conectivo altamente vascularizado. Su estructura era fina y blanda, lo que le confería una notable flexibilidad. Este tejido se unía al hueso subyacente de manera laxa, permitiendo cierta movilidad que resultaba esencial para las funciones orales. La mucosa alveolar estaba compuesta principalmente por mucosa de

revestimiento. La submucosa que la acompañaba consistía en tejido conectivo laxo y elástico, lo cual proporcionaba soporte estructural y facilitaba la distensibilidad necesaria para los movimientos orales. Esta disposición permitía que la mucosa se adaptara a las diversas formas y posiciones que adoptaban los labios y las mejillas durante actividades como hablar y masticar.

El epitelio que recubría la mucosa alveolar era plano y delgado, no queratinizado. Esta característica era fundamental, ya que permitía una mayor movilidad y flexibilidad en comparación con otros tipos de epitelio más grueso y queratinizado. La no queratinización del epitelio facilitaba también los movimientos de los labios, permitiendo una gesticulación más libre y natural. La mucosa alveolar desempeñaba funciones cruciales en la cavidad oral. No solo actuaba como una barrera protectora contra agentes patógenos y traumatismos mecánicos, sino que también contribuía a la percepción sensorial gracias a su rica inervación. Además, su estructura permitía una adecuada adaptación durante las actividades diarias como comer y hablar, lo que subrayaba su importancia en la funcionalidad oral general.

#### **2.4.4. Aparato de inserción**

El aparato de inserción, además de ofrecer soporte, cumple funciones nutritivas, formativas y sensitivas. Este sistema está constituido por el ligamento periodontal, el cemento y el hueso alveolar. En este contexto, se puede afirmar que estos componentes trabajan en conjunto para mantener la salud y funcionalidad del sistema dental, asegurando que los dientes estén firmemente anclados y recibiendo los nutrientes necesarios para su mantenimiento y desarrollo.

La importancia del aparato de inserción radica en su capacidad para integrar diferentes funciones que son esenciales para la salud bucal. Por ejemplo, el ligamento periodontal no solo conecta el diente al hueso alveolar, sino que también actúa como un amortiguador durante la masticación, mientras que el cemento dental ayuda a proteger las raíces de los dientes y facilita la conexión con el ligamento periodontal. Por último, el hueso alveolar proporciona la estructura ósea necesaria para soportar los dientes y permitir su adecuada inserción en la cavidad oral.

#### 2.4.5. Ligamento periodontal

El ligamento periodontal, que se describió como el tejido conectivo que rodeaba la raíz del diente y lo unía al hueso alveolar, desempeñaba varias funciones esenciales en la cavidad oral. Este tejido conectivo era responsable de transmitir las fuerzas oclusales al hueso, además de tener funciones formativas, sensitivas y nutricionales, gracias a su estructura compuesta por elementos celulares, vasos sanguíneos, linfáticos y nervios. En promedio, el espacio del ligamento periodontal medía aproximadamente 0.2 mm de ancho. Las fibras del ligamento periodontal se anclaban al diente dentro del alvéolo, extendiéndose desde el cemento dental hasta el hueso alveolar. Se organizaban en varios grupos:

Fibras gingivodentales: Estas formaban parte de la encía marginal.

- a) Fibras gingivales: Se extendían desde el cemento del diente hacia la encía libre y la encía insertada.
- b) Fibras gingivales circulares: Rodeaban el diente en forma de anillo en la encía libre, manteniendo esta última contra el diente.
- c) Fibras transeptales: Conectaban el cemento de un diente vecino sobre la cresta alveolar.

Además, existían las fibras alveolodentarias, que eran las principales del ligamento periodontal y se dividían en cinco grupos:

- Grupo de la cresta alveolar: Conectaban la parte cervical del diente a la cresta alveolar.
- Grupo horizontal: Se dirigían horizontalmente desde el diente hasta el hueso alveolar.
- Grupo oblicuo: Las fibras se orientaban oblicuamente desde el cemento hacia el hueso.
- Grupo apical: Estas fibras iban desde el ápice del diente hasta el hueso.
- Grupo interradicular: Se encontraban entre las raíces de los dientes multirradiculares.

Este complejo sistema de fibras no solo proporcionaba soporte y estabilidad a los dientes durante las funciones masticatorias, sino que también actuaba como un amortiguador ante las fuerzas ejercidas durante la masticación y otros movimientos dentales. Las células del ligamento periodontal eran cruciales para la formación y resorción del hueso y del cemento dental, asegurando así la salud y funcionalidad del aparato masticatorio.

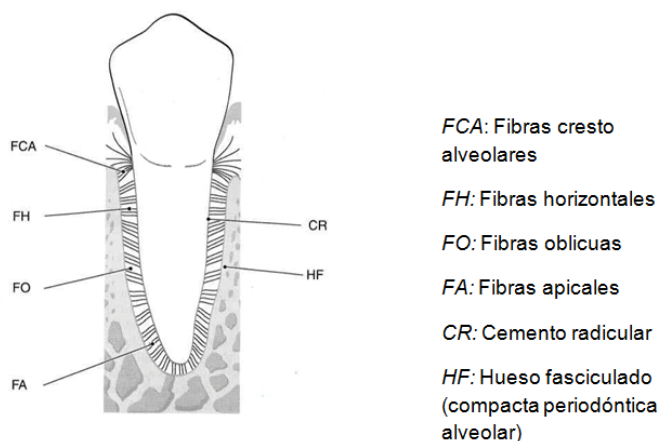


Figura 04: Ligamento periodontal.

#### 2.4.6. Cemento

El cemento dental se clasifica en dos tipos: celular y acelular, ambos derivados de los cementoblastos que están integrados en su composición. El cemento acelular se caracteriza por la ausencia de cementoblastos, lo que le confiere una apariencia transparente y una estructura homogénea. Este tipo de cemento se extiende desde el tercio apical hasta aproximadamente la mitad de la raíz, desempeñando un papel crucial en la estabilidad de la dentición.

En contraste, el cemento celular contiene cementoblastos y cubre predominantemente la mitad coronal de la raíz. En ocasiones, su extensión puede abarcar casi toda la raíz, exceptuando la región apical. Esta diferencia en la distribución y composición del cemento es significativa, ya que el cemento celular está más involucrado en procesos de reparación y adaptación del diente a las fuerzas masticatorias.

Además, es importante destacar que dentro del cemento se encuentran fibras de colágeno conocidas como fibras de Sharpey. Estas fibras son fundamentales para la conexión entre el cemento y el hueso alveolar, ya que se insertan en un

extremo en el cemento y en el otro en el hueso. Esta interrelación no solo proporciona soporte estructural, sino que también facilita la transmisión de fuerzas durante la masticación, contribuyendo así a la salud y funcionalidad del sistema dental.

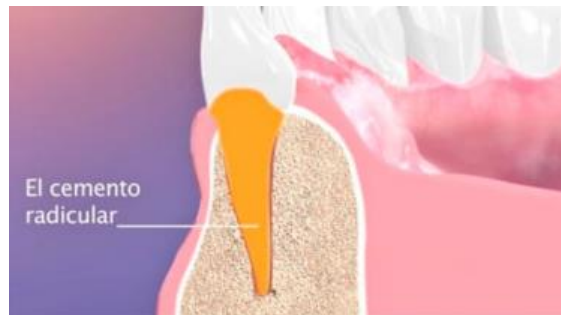


Figura 05. Cementoblastos

#### 2.4.7. Hueso alveolar

El hueso alveolar es una porción esencial del maxilar y la mandíbula, encargada de sostener y proteger los dientes. Se define un límite arbitrario en la altura de los ápices radiculares, que separa el hueso alveolar del cuerpo del maxilar o la mandíbula. Las apófisis alveolares están íntimamente ligadas a los dientes, existiendo únicamente en presencia de estos. La estructura del hueso alveolar incluye varias componentes: el hueso alveolar propio, que alberga las fibras de Sharpey; el hueso compacto, que se divide en cortical vestibular y oral; y el hueso esponjoso, que se encuentra intercalado entre estas capas.

Además de su función principal de soporte dental, el hueso maxilar y mandibular también sirve como punto de anclaje para los músculos, proporciona una estructura para la médula ósea y actúa como un reservorio de iones, especialmente calcio. Es importante destacar que el desarrollo y mantenimiento del hueso alveolar dependen directamente de la presencia de los dientes; por lo tanto, tras la extracción dental, este tejido tiende a atrofiarse y puede estar ausente en casos como la anodoncia.

Desde un punto de vista biológico, el hueso se clasifica como un tejido conectivo mineralizado. Su composición se distribuye aproximadamente en un 60% de materia inorgánica, un 25% de materia orgánica y un 15% de agua en términos de peso. En términos volumétricos, estas proporciones son aproximadamente del 36%, 36% y 28%, respectivamente. La fase mineral está

compuesta principalmente por hidroxiapatita, que se presenta en forma de pequeños cristales en forma de aguja o láminas finas con un grosor promedio de 8 nm. En cuanto a la materia orgánica, alrededor del 90% corresponde a colágeno tipo I, complementado por pequeñas cantidades de otras proteínas como osteonectina, osteocalcina y osteopontina, así como proteoglicanos. En el contexto del hueso alveolar, se han identificado dos proteoglicanos específicos: decorín y biglucano, que contienen una o dos cadenas de condroitín sulfato (CS), respectivamente.

Desde el punto de vista anatómico, no existen diferencias significativas entre el cuerpo del maxilar o la mandíbula y sus respectivas apófisis alveolares. Sin embargo, debido a adaptaciones funcionales específicas, se pueden identificar dos componentes principales dentro de la apófisis alveolar. La primera es el hueso alveolar propio, que consiste en una fina capa ósea que rodea las raíces dentales y actúa como punto de inserción para las fibras principales del ligamento periodontal. Estas fibras colágenas se integran en este hueso formando lo que se denomina "hueso fibroso". Las fibras incrustadas en el hueso son conocidas como fibras de Sharpey.

Este tipo específico de hueso también recibe el nombre de lámina cribosa. Su estructura perforada permite establecer numerosas conexiones vasculares y nerviosas entre el ligamento periodontal y los espacios trabeculares circundantes. La segunda parte es el hueso de soporte, que rodea al hueso alveolar propio y proporciona estabilidad al alvéolo dental. Esta región incluye láminas facial y lingual compuestas por hueso compacto con trabeculaciones esponjosas intercaladas (hueso esponjoso). Este diseño estructural está orientado para ofrecer soporte al hueso alveolar propio. Al igual que todos los tipos óseos, el hueso alveolar experimenta un proceso continuo de remodelación en respuesta a las tensiones mecánicas a las que está sometido y a las necesidades metabólicas relacionadas con los iones de calcio y fósforo. En condiciones saludables, este proceso asegura que tanto el volumen total del tejido óseo como su anatomía general permanezcan relativamente estables.

La apófisis alveolar es fundamental ya que forma y sostiene los alvéolos dentales donde se insertan las raíces dentales. Esta estructura está compuesta por dos láminas óseas compactas: una externa que cubre las cavidades alveolares y una interna que contiene hueso trabecular esponjoso. En dientes

con múltiples raíces, los alvéolos están separados por crestas de hueso esponjoso denominadas tabiques interradiculares; además, las crestas o tabiques óseos situados entre los dientes son conocidos como tabiques interalveolares o interdentarios.

El alvéolo dental representa la cavidad dentro de la cresta alveolar del maxilar y la mandíbula destinada a alojar la raíz dental. La pared interna del alvéolo está revestida por una capa de hueso compacto llamada lámina interna o lámina cribosa (también conocida como cortical interna), que mantiene contacto directo con el ligamento periodontal. Por su parte, la lámina externa o cortical de los alvéolos está cubierta por el periostio. Espero que esta versión más argumentada sea lo que buscabas. Si necesitas más ajustes o información adicional, no dudes en decírmelo.

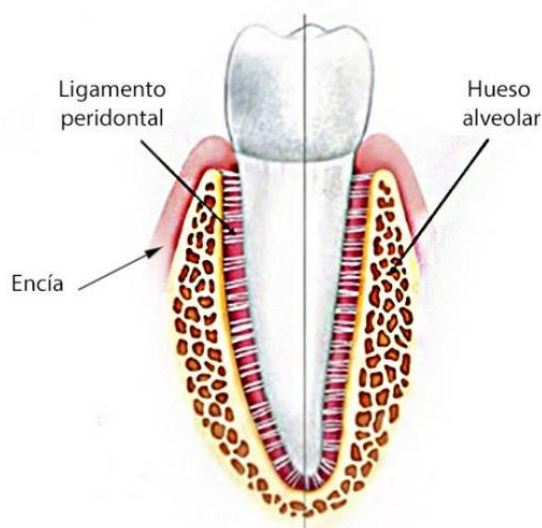


Figura 06: hueso alveolar y ligamento periodontal.

#### 2.4.8. Etiología del edentulismo

La pérdida de dientes es un fenómeno multifacético que refleja una serie de factores interrelacionados, incluyendo la historia clínica del paciente, el tratamiento recibido y los determinantes sociales que influyen en la salud a lo largo de la vida. Este proceso no solo se relaciona con las condiciones médicas del individuo, sino también con las actitudes y decisiones tanto del paciente como del dentista respecto a la enfermedad dental. Además, la disponibilidad y accesibilidad de los servicios odontológicos, junto con los tratamientos disponibles en el momento de buscar atención, juegan un papel crucial en este

contexto.

### Causas de la pérdida dental

La etiología detrás de la pérdida de dientes y el desarrollo del edentulismo total puede atribuirse a diversas causas, entre las cuales se destacan:

- **Caries dental:** Esta es la causa más común de pérdida dental. La acumulación de placa bacteriana, si no se controla mediante una buena higiene bucal, puede llevar a caries que, si no se tratan adecuadamente, pueden comprometer gravemente la estructura dental.
- **Enfermedad periodontal:** Esta infección afecta el tejido de las encías y puede resultar en la destrucción del hueso que sostiene los dientes. Si no se trata a tiempo, puede llevar a la pérdida de dientes.
- **Traumatismos:** Golpes o lesiones pueden causar daños inmediatos o tardíos en los dientes. A menudo, el daño no es evidente hasta que se desarrolla una infección o fractura.
- **Fracasos en odontólogos:** Los tratamientos de conducto fallidos pueden resultar en infecciones persistentes que conducen a la pérdida dental.

### Determinantes sociales de la salud

Los determinantes sociales también juegan un papel fundamental en la salud bucal. Factores como el nivel socioeconómico, el acceso a servicios de salud y las condiciones laborales pueden influir significativamente en la prevalencia de enfermedades dentales y, por ende, en la pérdida de piezas dentales. La investigación ha demostrado que las comunidades con menos recursos tienden a tener mayores tasas de caries y enfermedades periodontales.

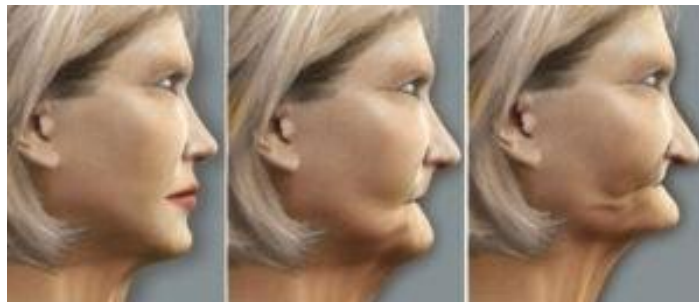

Figura 07: Desdentado dental.

#### 2.4.9. Caries

La caries dental es una de las enfermedades más comunes entre los seres humanos, caracterizada por un proceso de destrucción progresiva e irreversible de los tejidos duros del diente. Este proceso inicia en la superficie dental y avanza hacia capas más profundas, afectando eventualmente todas las estructuras dentales si no se interviene.

El desarrollo de la caries está íntimamente relacionado con la presencia de microorganismos en la cavidad bucal. La boca es un ecosistema complejo donde diversos tipos de bacterias se adhieren a las superficies dentales y mucosas. Esta adherencia se facilita por mecanismos específicos, creando una biopelícula o placa dental que actúa como un hábitat para estas bacterias.

Cuando los microorganismos en la placa dental entran en contacto con azúcares y otros carbohidratos presentes en la dieta, producen ácidos como resultado de su metabolismo. Estos ácidos son responsables de la desmineralización del esmalte dental, lo que inicia el proceso cariogénico. La interacción prolongada entre estos microorganismos y su entorno puede llevar a una alta concentración de productos metabólicos desmineralizantes, favoreciendo el avance de la caries.

La caries es considerada una enfermedad infecciosa de naturaleza multifactorial y crónica. Su progresión puede ser asintomática en las etapas iniciales, lo que dificulta su detección temprana. Sin intervención adecuada, puede resultar en lesiones irreversibles que comprometen no solo el esmalte, sino también la dentina y la pulpa dental.

Si no se trata a tiempo, la caries puede causar una destrucción significativa de los tejidos dentales, llevando a complicaciones como infecciones dentales, abscesos y, en casos severos, la pérdida del diente afectado. Además, puede impactar negativamente en la salud general del individuo y en su calidad de vida.

La prevención de la caries dental requiere un enfoque integral que incluya una buena higiene bucal (cepillado regular, uso de hilo dental), visitas periódicas al dentista y un control dietético que limite el consumo de azúcares. La educación sobre hábitos saludables es esencial para reducir la incidencia de esta enfermedad.

La caries dental es una condición compleja que resulta de interacciones entre factores biológicos y dietéticos. Comprender su etiología y mecanismos es fundamental para implementar estrategias efectivas de prevención y tratamiento.

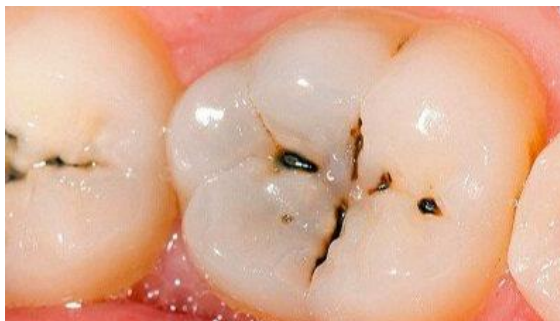

Figura 08: Caries Dental.

#### **2.4.10. Enfermedad periodontal**

La enfermedad periodontal se caracteriza como una patología inflamatoria que afecta los tejidos de soporte dental, incluyendo las encías, el ligamento periodontal y el hueso alveolar. Esta condición es provocada por la acción de microorganismos específicos que, al proliferar en la cavidad bucal, inducen una destrucción progresiva del tejido conectivo y del hueso que sostiene los dientes. La progresión de la enfermedad se manifiesta a través de la formación de bolsas periodontales y recesión gingival, lo que resulta en una pérdida ósea detectable, un indicador clínico crucial para su diagnóstico.

La forma más prevalente de enfermedad periodontal es la periodontitis crónica, que se presenta con mayor frecuencia en individuos de edad avanzada y tiende a avanzar en episodios. Este tipo de periodontitis provoca no solo movilidad y desplazamiento dental, sino también la eventual pérdida de piezas dentales. Se clasifica en tres grados: leve, moderada y avanzada, según la severidad del daño tisular y la profundidad de las bolsas periodontales.

- Periodontitis leve: Se caracteriza por una destrucción mínima del tejido conectivo y resorción localizada del hueso alveolar.
- Periodontitis moderada: En esta etapa, se observa una pérdida clínica de 3 a 4 mm de fijación, profundidades de bolsa de 4 a 6 mm y una pérdida ósea correspondiente.
- Periodontitis avanzada: Se define por una pérdida clínica de al menos 5 mm, con profundidades de bolsa que superan los 6 mm y

una pérdida ósea significativa.

Es fundamental reconocer que la enfermedad periodontal no solo afecta la salud bucal, sino que también puede tener repercusiones sistémicas. La inflamación crónica asociada con esta patología puede contribuir al desarrollo de enfermedades cardiovasculares y complicaciones metabólicas como la diabetes. Por lo tanto, el manejo adecuado y temprano de la enfermedad periodontal es crucial para preservar no solo la salud dental, sino también el bienestar general del paciente.

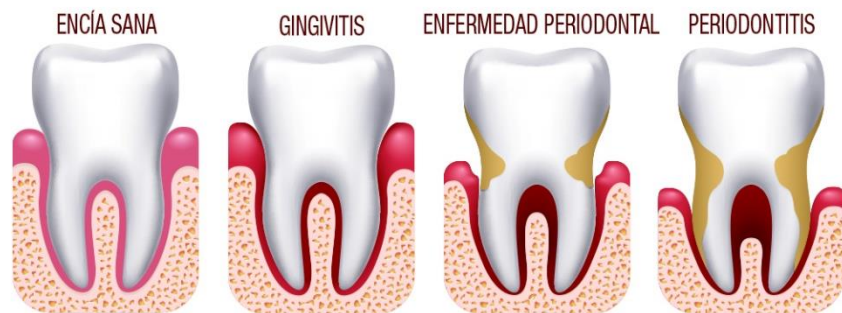

Figura 09: Encía sana, Gingivitis, Enfermedad periodontal, Periodontitis.

#### 2.4.11. Traumatismos

El traumatismo dental se caracteriza como una lesión que afecta la región oral, involucrando no solo los dientes, sino también los labios, tejidos periodontales, lengua y procesos alveolares. Esta condición se presenta con frecuencia en la práctica odontológica, convirtiéndose en una de las emergencias más comunes a las que se enfrentan los odontólogos generales. Las lesiones traumáticas en los dientes suelen llevar a un pronóstico desfavorable, donde algunos dientes pueden requerir extracción debido a la severidad del daño.

Profundizando en el impacto del traumatismo dental, es crucial considerar que estas lesiones no solo comprometen la integridad física de los dientes, sino que también pueden tener repercusiones significativas en la función estomatognática y la estética del paciente. La pérdida de un diente o su desplazamiento puede afectar la capacidad de masticación y pronunciación, lo que a su vez impacta la calidad de vida del individuo. Además, los traumas dentales son especialmente preocupantes en niños y adolescentes, ya que pueden interferir con el desarrollo de los dientes permanentes y causar problemas ortodónticos a largo plazo.

En muchos casos, los traumatismos dentales resultan de accidentes comunes, como caídas o lesiones deportivas, lo que subraya la importancia de la prevención y el tratamiento inmediato. La intervención oportuna es fundamental para maximizar las posibilidades de conservación dental; sin embargo, cuando el daño es irreversible o el pronóstico es desalentador, la extracción se convierte en la opción más viable. Esto no solo alivia el dolor inmediato del paciente, sino que también previene complicaciones futuras relacionadas con infecciones o maloclusiones derivadas de dientes dañados. Por lo tanto, el manejo adecuado de los traumatismos dentales implica un enfoque multidisciplinario que abarca desde la atención de emergencia hasta el seguimiento a largo plazo para asegurar una rehabilitación efectiva y minimizar las secuelas funcionales y estéticas.

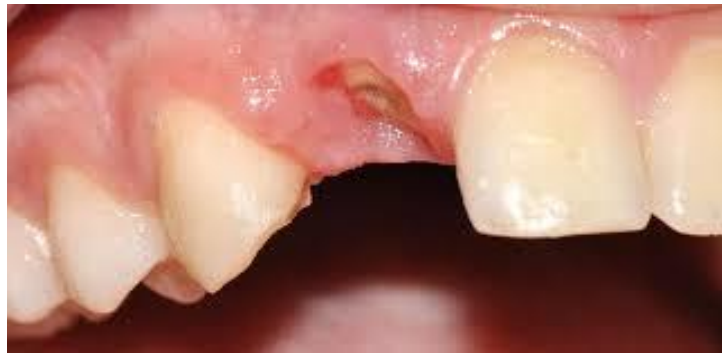

Figura 10: Extracción de la pieza ocasionado por traumatismo.

#### **2.4.12. Fracasos endodónticos**

Los tratamientos endodónticos se caracterizan por su alta predictibilidad, alcanzando tasas de éxito que oscilan entre el 86% y el 98%. Este procedimiento tiene como principal objetivo la eliminación total del tejido pulpar infectado y la limpieza exhaustiva de los conductos radiculares. Posteriormente, estos conductos son rellenados con materiales inertes que buscan prevenir o reducir al mínimo las posibilidades de reinfección, permitiendo así la preservación del diente afectado durante el mayor tiempo posible. Sin embargo, a pesar de estas cifras alentadoras, un número significativo de tratamientos endodónticos no logra el resultado deseado.

Las causas del fracaso pueden ser variadas y complejas. Entre los factores que contribuyen a estos resultados desfavorables se encuentran el desbridamiento mecánico inadecuado, que puede dejar tejido infectado en los conductos; la persistencia de bacterias en los conductos radiculares y en el ápice; y una mala calidad en la obturación, que incluye tanto la sobreextensión como la subextensión del material de relleno. Estos errores técnicos pueden comprometer gravemente la eficacia del tratamiento, llevando a la pérdida del órgano dentario. Es fundamental considerar que el éxito de un tratamiento endodóntico no solo depende de la técnica utilizada, sino también de factores como el tipo de diente tratado, la anatomía radicular y el estado inicial de la pulpa, lo que resalta la importancia de una evaluación clínica exhaustiva antes y después del procedimiento.

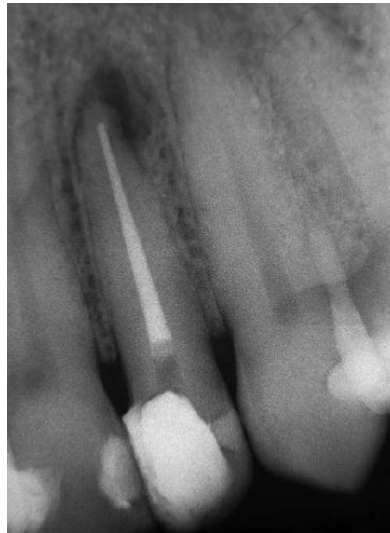

Figura 11: Fracaso endodóntico

## **2.5. CLASIFICACIÓN**

### **IMPACTO DEL EDENTULISMO EN LA SALUD ORAL**

La pérdida de dientes es un problema común que afecta a millones de personas y tiene repercusiones significativas en la salud oral y general. La cantidad de dientes presentes en la cavidad bucal se considera un determinante clave de la función masticatoria. Se ha establecido que un mínimo de 20 dientes, junto con 9 a 10 pares de unidades de contacto, es esencial para mantener una eficiencia masticatoria adecuada.

Cuando el número de dientes cae por debajo de este umbral, se observa un deterioro en el rendimiento masticatorio, lo que puede afectar negativamente la digestión y la nutrición del individuo.

El edentulismo, que se refiere a la ausencia total o parcial de dientes, no solo impacta la capacidad masticatoria, sino que también conlleva a alteraciones en las estructuras orales. La falta de dientes puede provocar deficiencias funcionales en la mucosa oral, los músculos y las glándulas salivales. Esto se traduce en una disminución de la regeneración tisular y una reducción en la resistencia del tejido, lo que compromete la función protectora de la mucosa oral. Estas alteraciones pueden llevar a problemas adicionales como infecciones, inflamación y dificultades en la articulación del habla. Uno de los efectos más significativos de la pérdida dental es el proceso continuo de reabsorción ósea, que afecta predominantemente a la mandíbula. Tras la extracción dental, se inicia un proceso catabólico donde el hueso alveolar comienza a perder masa. Este fenómeno es más pronunciado en los primeros meses después de la extracción, con una pérdida notable en altura y ancho del hueso. La reabsorción ósea no solo altera la estructura ósea, sino que también impacta el contorno facial del individuo, provocando cambios estéticos que pueden afectar su autoestima y calidad de vida.

La reabsorción ósea es un proceso crónico y progresivo que puede resultar en una reducción significativa del volumen óseo a lo largo del tiempo. Se estima que después de un año, los pacientes pueden perder hasta un 44% del hueso alveolar. Esta pérdida no solo afecta la funcionalidad al dificultar el uso adecuado de prótesis dentales, sino que también puede llevar a una mayor vulnerabilidad a lesiones y enfermedades orales.

La incapacidad para realizar una masticación adecuada debido a la pérdida dental tiene implicaciones más allá de lo físico. Puede limitar las opciones dietéticas del individuo, obligándolo a optar por alimentos más blandos y menos nutritivos, lo que puede resultar en deficiencias nutricionales. Además, los cambios estéticos provocados por la reabsorción ósea pueden afectar negativamente el bienestar emocional del paciente, generando sentimientos de inseguridad o aislamiento social. Por lo tanto, es crucial fomentar prácticas preventivas y tratamientos adecuados para preservar la salud dental a lo largo del tiempo.

## **2.6. FACTORES QUE AFECTAN LA RRR**

La reabsorción del hueso alveolar residual es un proceso complejo y multifactorial que no puede atribuirse a un único elemento, sino que resulta de la interacción de varios factores conocidos como cofactores. Estos factores pueden clasificarse en cuatro categorías principales: anatómicos, metabólicos, funcionales y protésicos.

### **2.6.1. Factores Anatómicos**

Los factores anatómicos incluyen la morfología de la cresta alveolar, el tipo de hueso y las características del mucoperiostio. La cantidad y calidad del hueso alveolar residual son determinantes críticos; a mayor volumen de hueso, mayor es la probabilidad de reabsorción. La densidad ósea también juega un papel importante, aunque es esencial reconocer que una medición de densidad en un momento dado no refleja necesariamente el estado metabólico actual del hueso. La actividad osteoclástica puede llevar a la reabsorción independientemente de la calcificación existente.

### **2.6.2. Factores Metabólicos**

Los factores metabólicos abarcan aspectos como la edad, el sexo y el equilibrio hormonal. La osteoporosis posmenopáusica ha demostrado tener una relación directa con la reabsorción del hueso alveolar residual; las mujeres en esta etapa de la vida tienden a presentar una cresta alveolar más delgada y menos densa. Además, se postula que ciertas sustancias biológicamente activas producidas por la mucosa edéntula podrían aumentar la actividad osteoclástica, aunque estas aún no han sido identificadas.

### **2.6.3. Factores Funcionales**

Los factores funcionales se refieren a cómo las fuerzas mecánicas aplicadas a la cresta afectan su integridad. El tejido óseo responde a estímulos mecánicos, manteniendo un equilibrio entre las actividades osteoclástica y osteoblástica. Sin embargo, en situaciones de inmovilización o bajo carga mecánica, se produce una atrofia por falta de uso, lo que conduce a una disminución en la masa ósea.

### **2.6.4. Factores Protésicos**

Finalmente, los factores protésicos involucran el diseño y tipo de las prótesis dentales. El "síndrome de combinación" es un fenómeno observado en pacientes con dientes naturales que ocluyen contra dentaduras completas,

resultando en una pérdida ósea significativa en el maxilar. Además, el uso prolongado de prótesis dentales se asocia con una mayor pérdida del volumen óseo en comparación con aquellos que las utilizan menos frecuentemente, sugiriendo que las tensiones mecánicas excesivas son responsables del aumento en la reabsorción.

La reabsorción del hueso alveolar residual es influenciada por una interacción compleja de factores anatómicos, metabólicos, funcionales y protésicos. Comprender esta multifactorialidad es crucial para desarrollar estrategias efectivas en el manejo y tratamiento de esta condición en pacientes edéntulos.

## **2.7. CLASIFICACIÓN DE LOS MAXILARES EDÉNTULOS**

La clasificación de los maxilares edéntulos, propuesta por Cawood y Howell, ofrece un marco sistemático para comprender los cambios que ocurren en el proceso alveolar tras la pérdida de dientes. Este enfoque no solo simplifica la descripción de la cresta residual, sino que también permite anticipar complicaciones futuras, lo que es crucial en el contexto de la rehabilitación dental. A través de un estudio exhaustivo en 300 cráneos, Cawood y Howell identificaron patrones predecibles en la reabsorción del hueso alveolar, destacando que, aunque el hueso basal tiende a ser más estable, los cambios en el hueso alveolar son significativos tanto en dimensiones verticales como horizontales.

La clasificación se divide en seis clases, cada una reflejando un estado distinto del reborde alveolar:

- Clase I: Se caracteriza por la presencia de dientes, lo que indica un estado funcional óptimo.
- Clase II: Esta fase se presenta inmediatamente después de la extracción dental, donde el reborde comienza a cambiar.
- Clase III: Aquí, el reborde tiene una forma bien redondeada y es adecuado tanto en altura como en anchura, lo que sugiere una buena salud ósea.
- Clase IV: El reborde adopta una forma de cuchilla; aunque mantiene una altura adecuada, su anchura es insuficiente, lo que puede complicar la colocación de prótesis.
- Clase V: En esta clase, el reborde es plano y presenta deficiencias tanto en altura como en anchura, lo que limita las opciones de rehabilitación.
- Clase VI: Finalmente, esta clase muestra un reborde deprimido con pérdida

evidente del hueso basal, indicando un estado avanzado de atrofia. Esta clasificación no solo sirve para describir la morfología del hueso alveolar residual, sino que también proporciona una base objetiva para la planificación de tratamientos. Al entender cómo se comporta el hueso tras la pérdida dental, los profesionales pueden diseñar estrategias más efectivas para la preservación del proceso alveolar y mejorar los resultados clínicos en pacientes edéntulos.

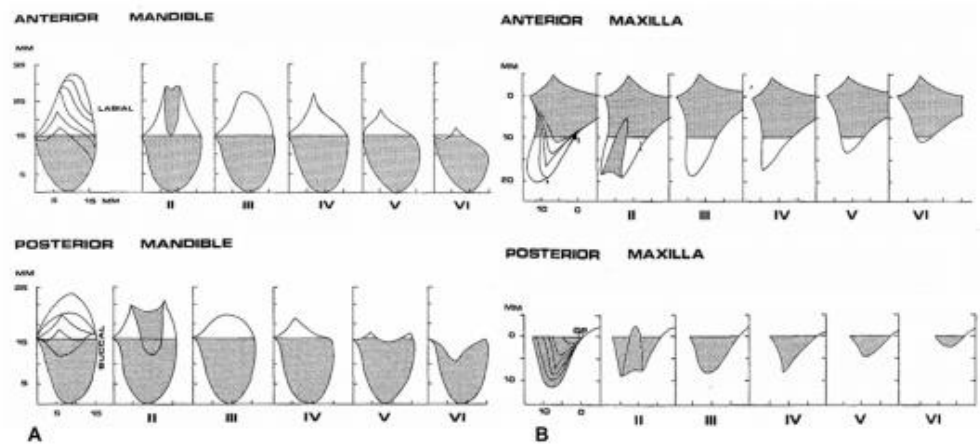


Figura 12: Clasificación de maxilares edéntulos.

**a. Anatomía topográfica:**

El conocimiento de la anatomía de los maxilares es especial para la realización de la intervención quirúrgica implantar con respecto a la integridad de las estructuras.

Óseo: es la calidad del hueso. Desde el tipo de vista morfológico tenemos:

- Hueso tipo 1: tenemos una gran cortical y poco hueso esponjoso. Habrá buenas estabilidad pero demorará la osteo-integración ya que hay menor irrigación.
- Hueso tipo 2: podemos encontrar en el cuerpo mandibular, en la zona posterior.
- Hueso tipo 3: tiene una cortical de menor espesor, pero un trabeculado óseo de buena densidad.
- Hueso tipo 4: presenta una cortical delgada y con

mala densidad de trabeculado óseo. Es el de peor calidad desde el punto de vista estructural ya que habrá mala estabilidad primaria.

Periostio: la integridad del periostio debe ser mantenida y la elevación de un colgajo de espesor total está en capacidad de prevenir lesiones de los troncos nerviosos y los vasos principales.

**b. Anatomía quirúrgica:**

La estructura anatómica clínicamente más importante está representada por el haz neurovascular nasopalatino, contenido con el conducto nasopalatino que sale sobre la línea media de la premaxila, aproximadamente a 1 cm posteriormente de la papila intercisiva. En dirección apical, el límite anatómico a ser respetado está representado por el piso de la nariz.

El haz neurovascular nasopalatino o base de la nariz puede quedar involucrado, durante la inserción accidental de un plante lo cual no determina lesiones funcionales de importancia, esto puede provocar un sangrado fastidioso y dolor difícilmente controlable durante la intervención quirúrgica.

**c. Técnica quirúrgica**

**1°. Anestesia:** Infiltrativa por vestibular y palatino.

**2°. Técnica de incisión:** Incisión en la encía adherida con dos descargas verticales vestibulares.

**3°. Elevación del colgajo:** Desprendimiento del colgajo hasta la línea mucogingival.

**4°. Sutura:** Suspensoria.

**5°. Evolución:** Favorable.

**6°. Complicaciones:** Ninguna.

### III. CASO CLINICO

El paciente acude a consulta tras sentir una ligera sensibilidad en la región anterosuperior del lado izquierdo. Tras comprobar radiológicamente la existencia de una reabsorción a nivel cervical - distal de la pieza 21, afectando a su vez al implante de la pieza 22.

#### HISTORIA CLÍNICA

##### 1. ANAMNESIS

###### 1.1 Filiación

Apellidos y Nombres	: M.E.A.V.
Edad	: 24 años
Sexo	: Masculino.
Lugar de nacimiento	: Tacna
Estado civil	: Soltero.
Ocupación	: Estudiante.
Fecha de Examen	: 18/08/2023

###### 1.2 Motivo de consulta

La paciente refiere: “Presento mucha sensibilidad a nivel del implante y vi que en mi diente del costado que tiene endodoncia hay un ligero sangrado.”

###### 1.3 Expectativas del paciente

“Deseo recuperar mi Sonrisa”

###### 1.4 Enfermedad actual sistémica

No refiere.

###### 1.5 Antecedentes

**Antecedentes personales y/o familiares:** El paciente solo refiere a ver sufrido enfermedades propias de la niñez, sin patologías de gravedad.

**Antecedentes Estomatológicos:** Múltiples endodoncias y caries dental.

**Antecedentes Periodontales:** Presenta Gingivitis Localizada.

**Riesgo Sistémico:** ASA I

## **2. EXAMEN CLÍNICO GENERAL**

### **2.1 Ectoscopia**

Apreciación general: ABEG - ABEN - ABEH - LOTEPE

Facie: no característica

### **2.2 Peso y talla**

Peso 72 kg. – talla 1.55. m.

### **2.3 Funciones vitales**

Temperatura : 37.°C.

Frecuencia cardiaca : 78 ppm

Frecuencia respiratoria : 16 rpm

Presión arterial : 110/80 mmHg.

### **2.4 Piel y anexos**

TCSC : Sin alteración.

Piel : Elasticidad e hidratada, sin lesiones visibles

Anexos : Bien implantados, sin alteración aparente

### **2.5 Conducta psicosocial**

Colaborador y receptivo.

## EXAMEN CLÍNICO ESTOMATOLÓGICO

### 3.1 Examen clínico extraoral e intraoral

- Cráneo** : Mesofacial.
- Cara** : Convexo.
- ATM** : Apertura bucal normal sin dolor ni ruido.
- Ganglios** : Amígdalas no congestivas, sin presencia de inflamación y/o exudado.
- Labios** : Rosado oscuro homogéneo, simétricos, movilidad conservada, normotónicos, sin lesiones, poco hidratados, en normoposición, proporcionales y competentes.
- Vestíbulo** : Rosado homogéneo, brillante, con humedad conservada, línea media superior e inferior coinciden.
- Paladar** : Color rosa coral, con presencia de rugas palatinas, sin presencia de lesiones aparentes, de profundidad media, con presencia de rafe medio sin lesiones aparentes.
- Orofaringe** : Color rojizo, presencia de única úvula, amígdalas de color rosado sin presencia de inflamación ni lesiones aparentes.
- Lengua** : Normoglosa, presencia de puntos marrones en la parte anterior izquierdo, con presencia de saburra.
- Piso de boca** : De textura lisa, delgada, vascularizada con buena humectación sin presencia de lesiones aparentes.

### 3.2 Encía

- Contorno gingival : Irregular
- E. Marginal : Grueso, coloración rosa y firme.
- E. Papilar : Rosada, lisa y firme a la exploración.
- E. Adherida : Rosada, firme, adecuado.

### 3.3 Dientes

- Número : 25 piezas dentales
- Lesiones cariosas : En la pza 37.
- Coronas mal adaptadas : No presenta.
- Coronas provisionales : No presenta
- Movilidad : Grado 1 de Miller

Giroversiones : Mesioversión  
 Obturaciones defectuosas : No presenta  
 Espigo sin corona : No presenta

### 3.4 Oclusión

#### Estática

Forma de arcada : Ovoide  
 Relación molar : Clase I  
 Relación canina : Clase I  
 Resalte vertical : 1mm  
 Resalte horizontal : 1mm  
 Línea media : Centrada  
 Plano oclusal : Sin alteración

#### Dinámica

Deslizamiento en céntrica. ....  
 Primer contacto retrusivo. ....  
 Guía canina .....  
 Guía incisal ....

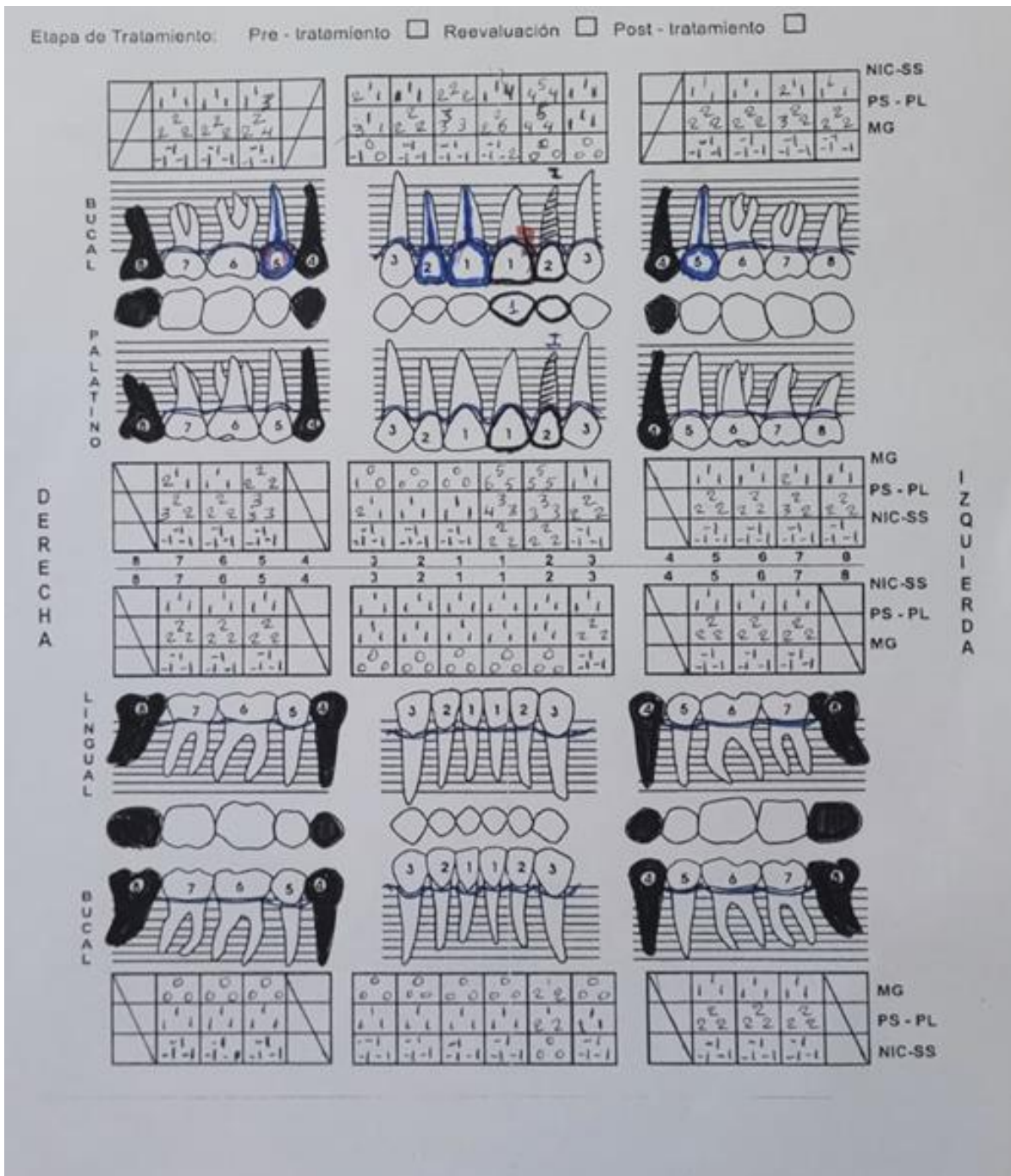
## VI. ÍNDICE DE HIGIENE DE O'LEARY

FECHA: 18-08-2023



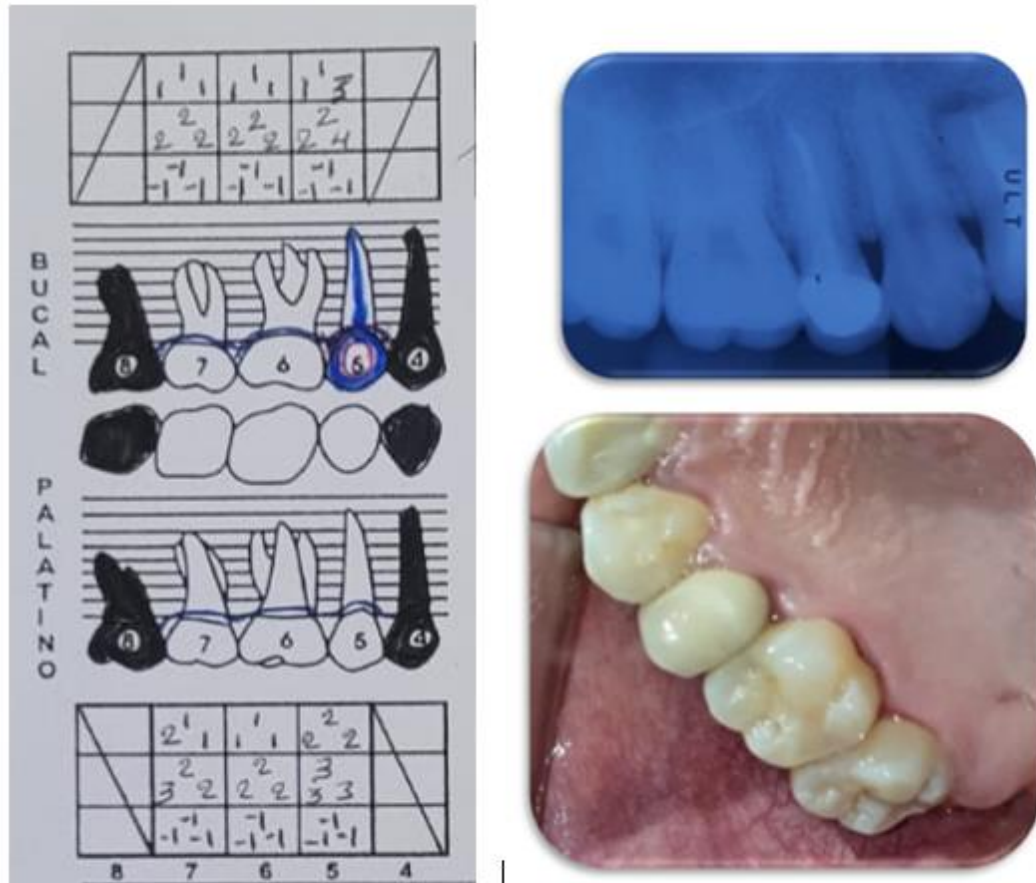
$$52/100 \times 100 = 52$$

# PERIODONTOGRAMA



## EVALUACIÓN POR SEXTANTES

### I Sextante



*Figura 15.*

Cantidad de bolsas periodontales : 1 (Mesial de la pieza 1.5)

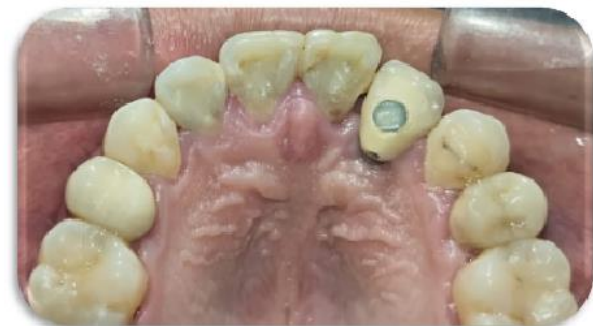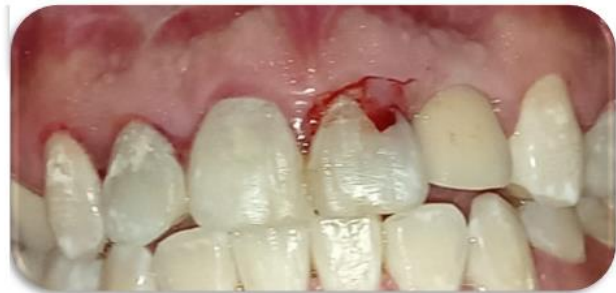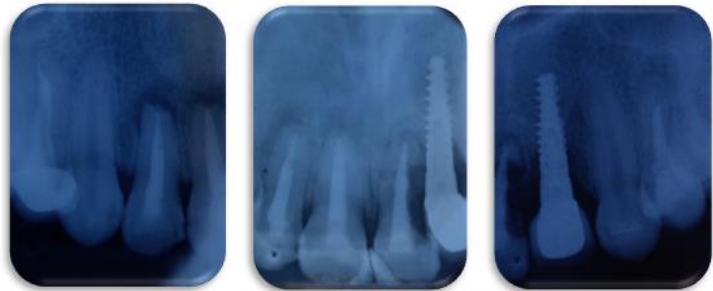
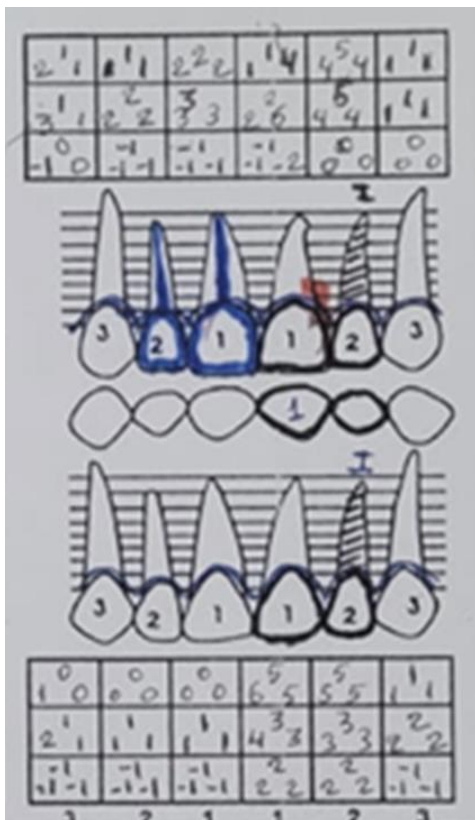
Cantidad de zonas con sangrado al sondaje : 1 (Pieza 1.5)

Cantidad de recesiones gingivales : 1 (Pieza 1.5)

Cantidad de pérdidas papilares : 1 (Distal de la pieza 1.5)

Cantidad de piezas con movilidad 0

## II Sextante



*Figura 16.*

Cantidad de bolsas periodontales: 2 (pieza 2.1, 2.2)

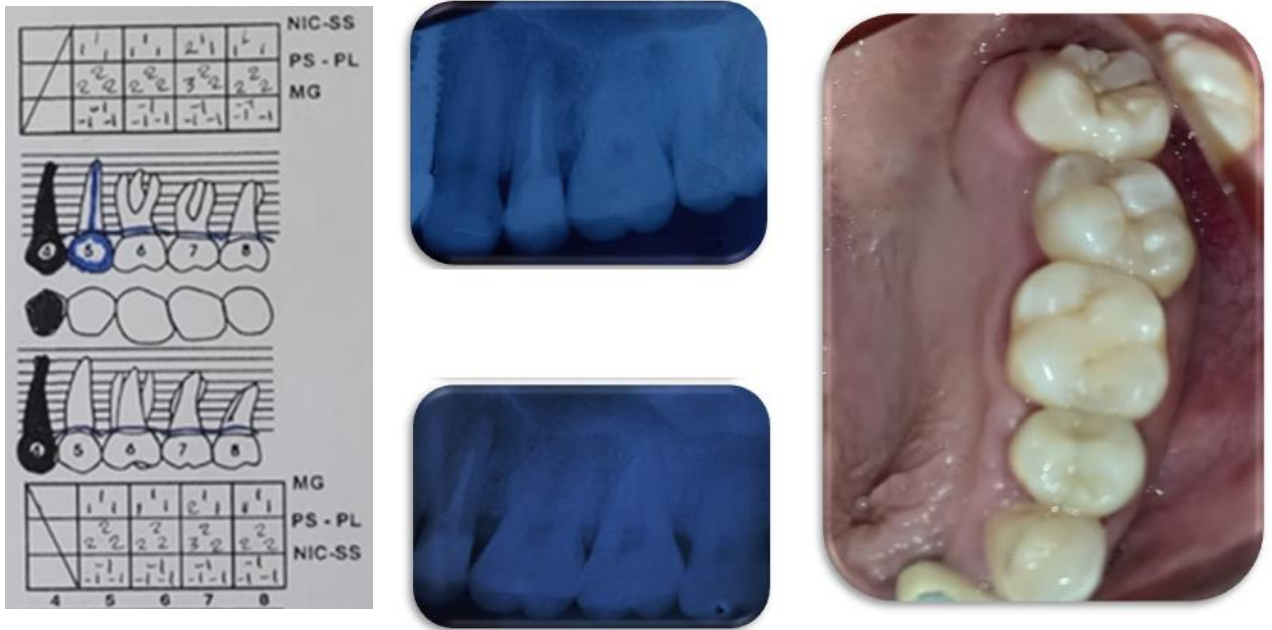
Cantidad de zonas con sangrado al sondaje: 3

Cantidad de recesiones gingivales: 0

Cantidad de pérdidas papilares: 2

Cantidad de piezas con movilidad:

### III Sextante



*Figura 17.*

Cantidad de bolsas periodontales: 0

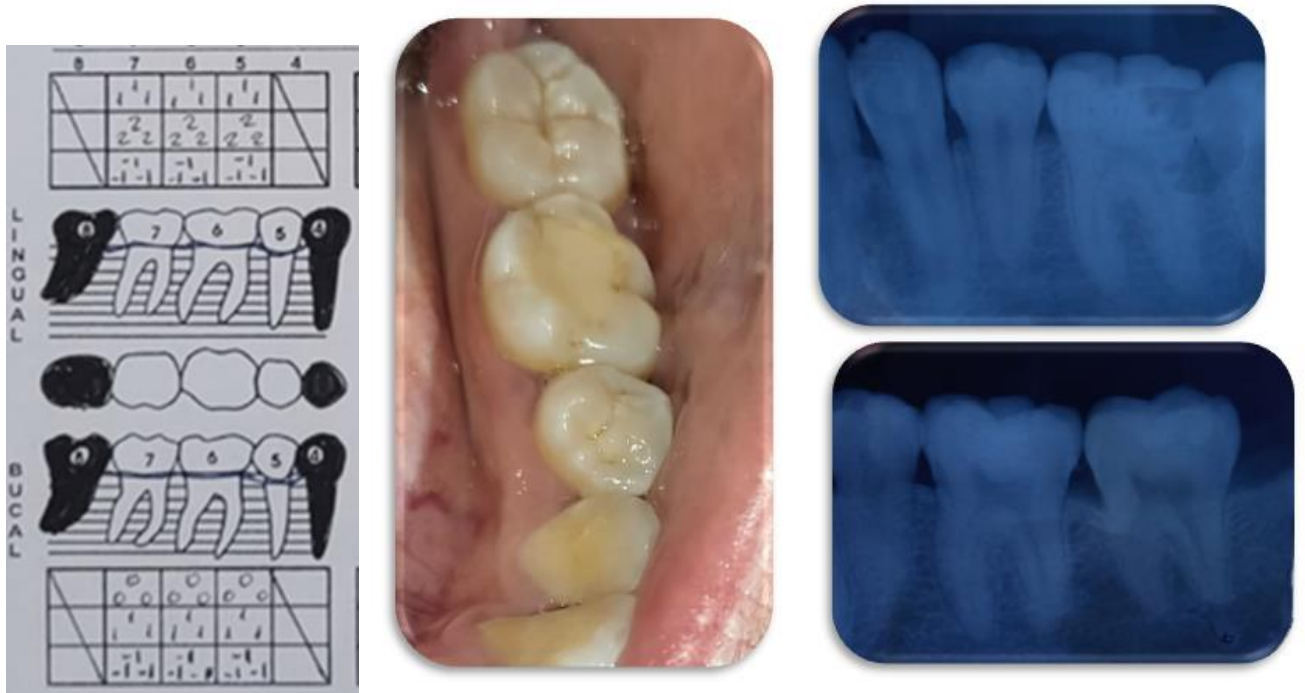Cantidad de zonas con sangrado al sondaje : 2 (mesial y distal de la pieza 2.5)

Cantidad de recesiones gingivales : 0

Cantidad de pérdidas papilares: 0

Cantidad de piezas con movilidad 0

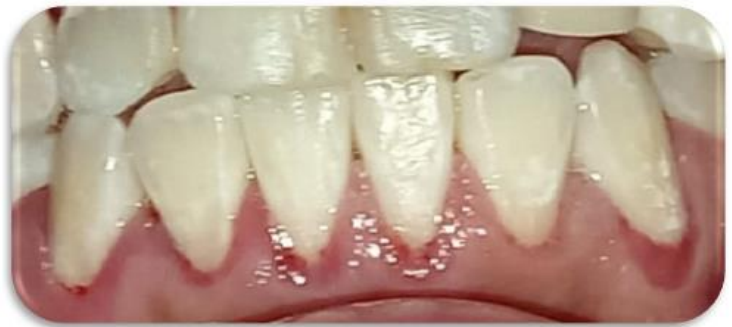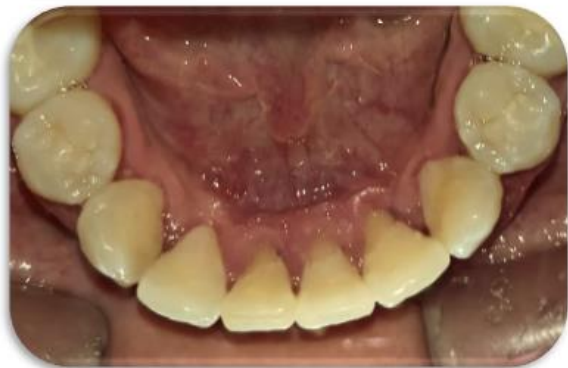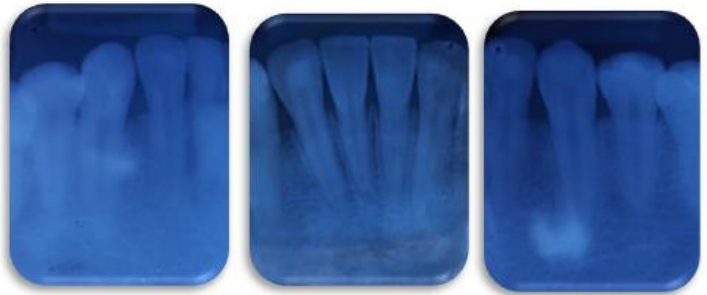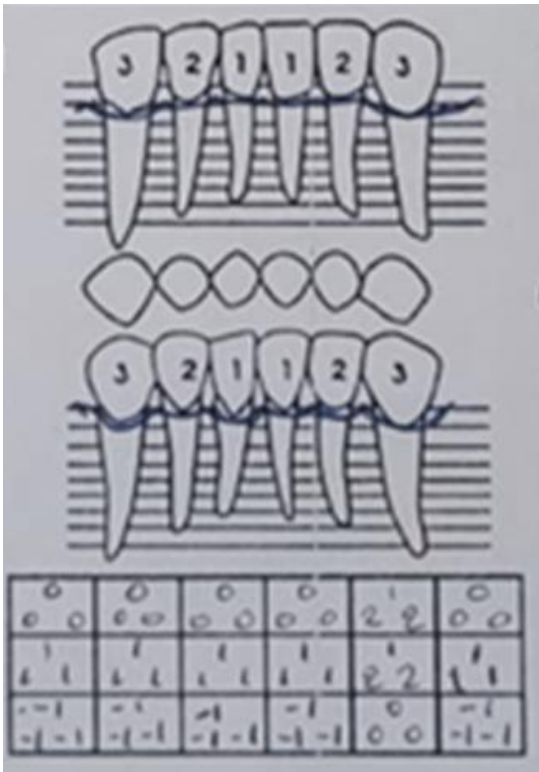## IV Sextante



*Figura 18*

- Cantidad de bolsas periodontales: 0
- Cantidad de zonas con sangrado al sondaje : 0
- Cantidad de resecciones gingivales : 0
- Cantidad de pérdidas papilares : 0
- Cantidad de piezas con movilidad 0

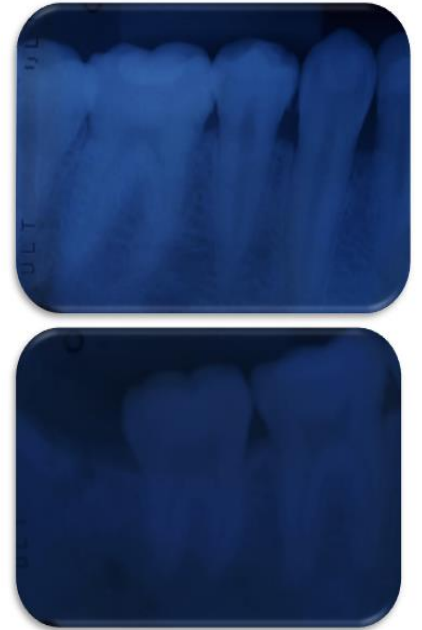
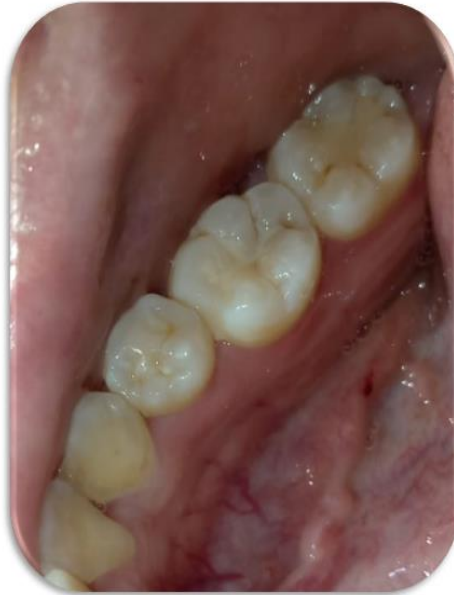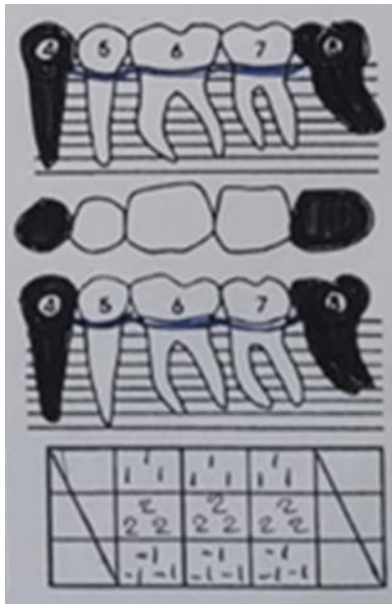## V Sextante



*Figura 19*

- Cantidad de bolsas periodontales: 0
- Cantidad de zonas con sangrado al sondaje : 1
- Cantidad de recesiones gingivales : 1
- Cantidad de pérdidas papilares : 0
- Cantidad de piezas con movilidad 0

## VI SEXTANTE

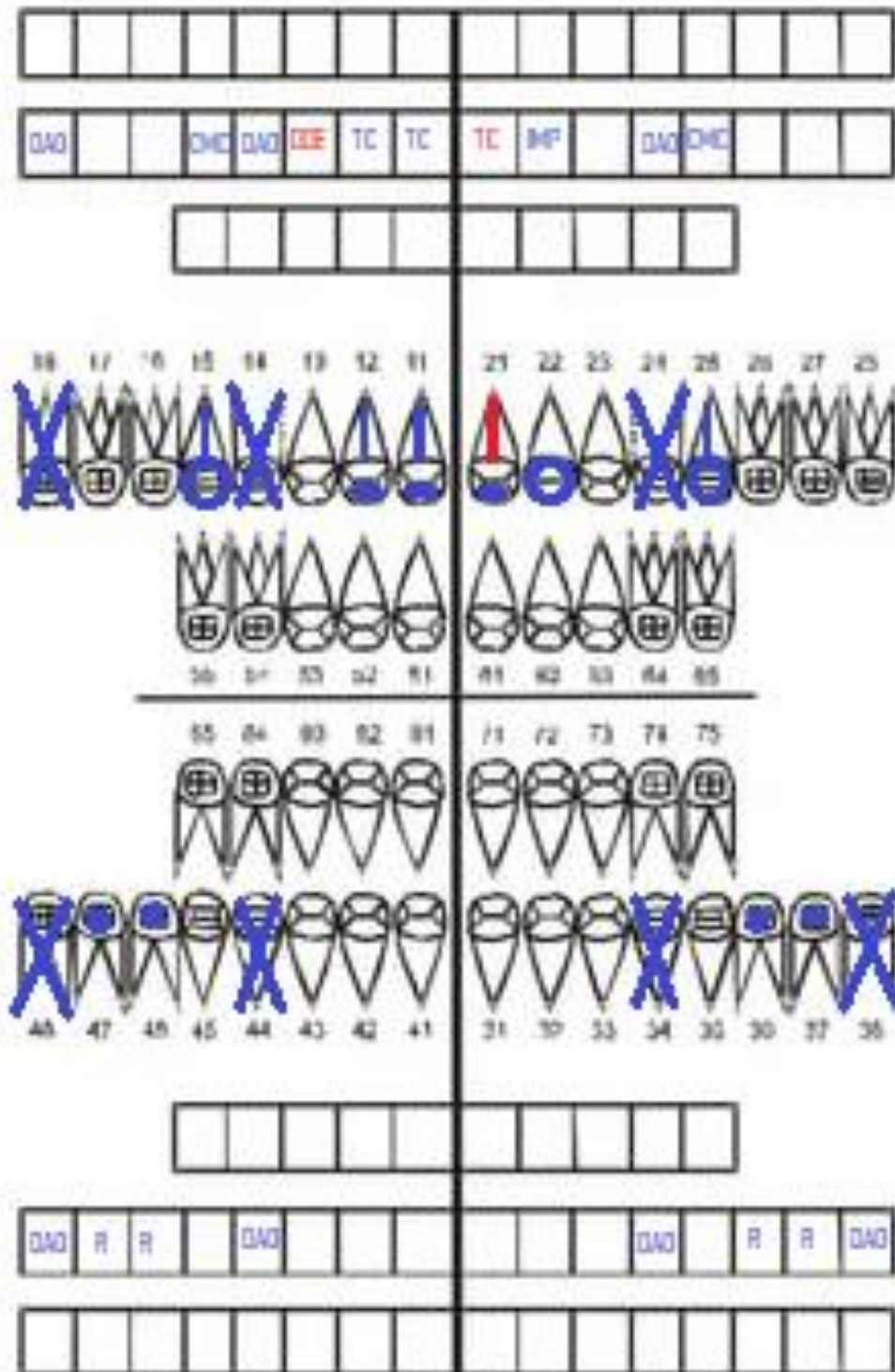


*Figura 20*

- Cantidad de bolsas periodontales: 0
- Cantidad de zonas con sangrado al sondaje :0
- Cantidad de recesiones gingivales : 0
- Cantidad de pérdidas papilares : 0
- Cantidad de piezas con movilidad 0

ODONTOGRAMA

ODONTOGRAMA

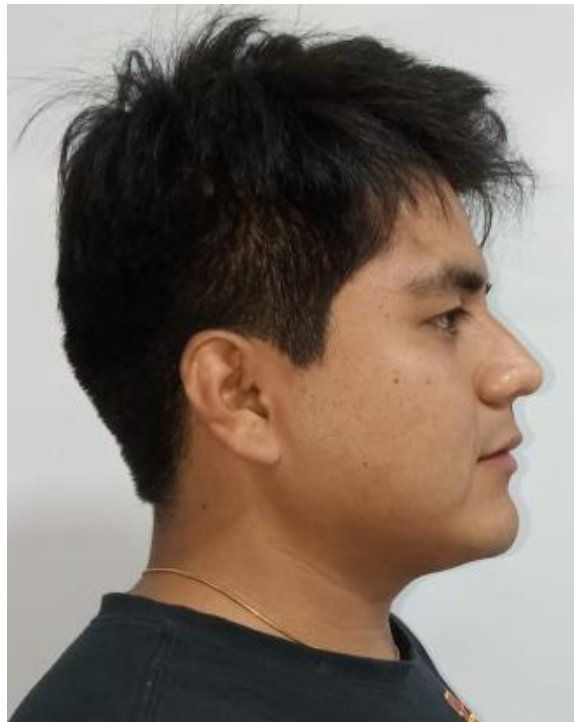

## PLAN DE TRABAJO PARA EL DIAGNÓSTICO DEFINITIVO

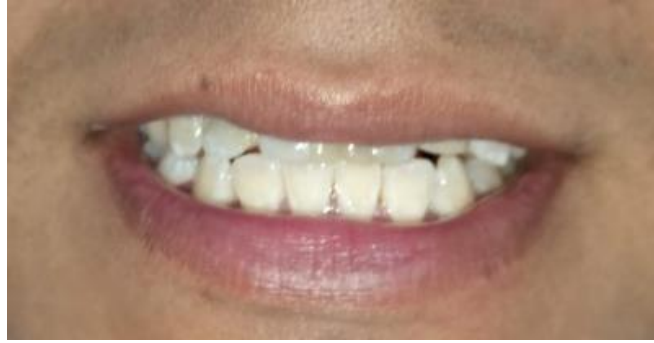### ANÁLISIS FOTOGRÁFICO: EXTRAORAL



*Figura 22.* Fotografía frontal

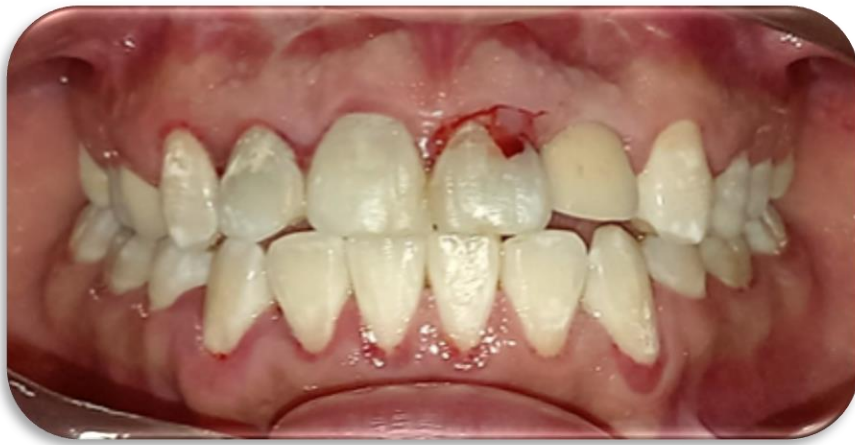

*Figura 23.* Fotografía de perfil

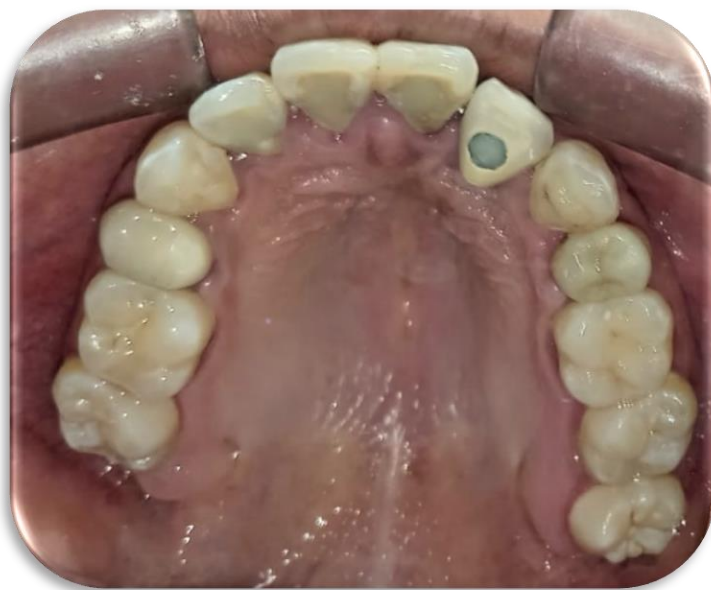

*Figura 24.* Fotografía del tercio inferior

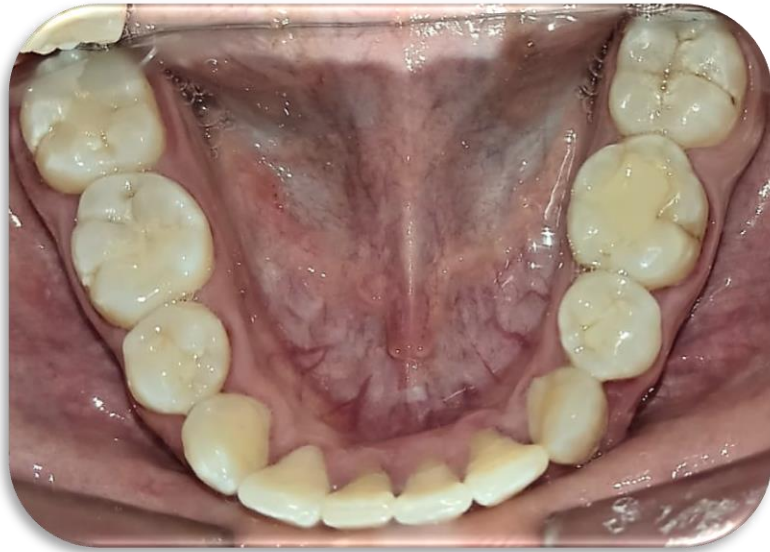**ANÁLISIS FOTOGRÁFICO: INTRAORAL**



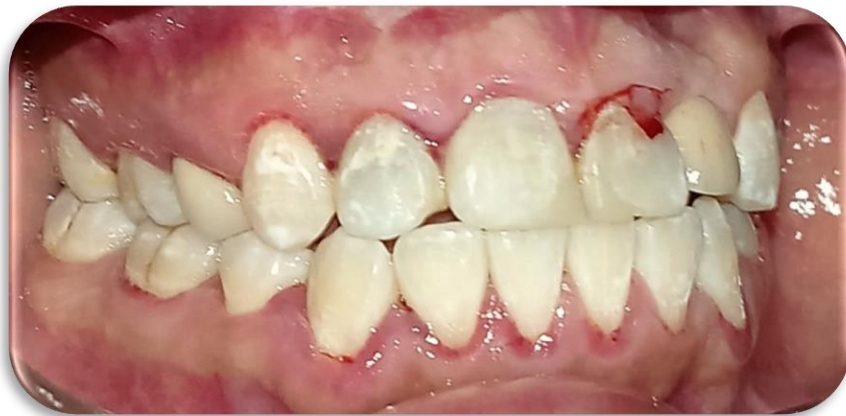*Figura 25.* Fotografía máxima intercuspidadón



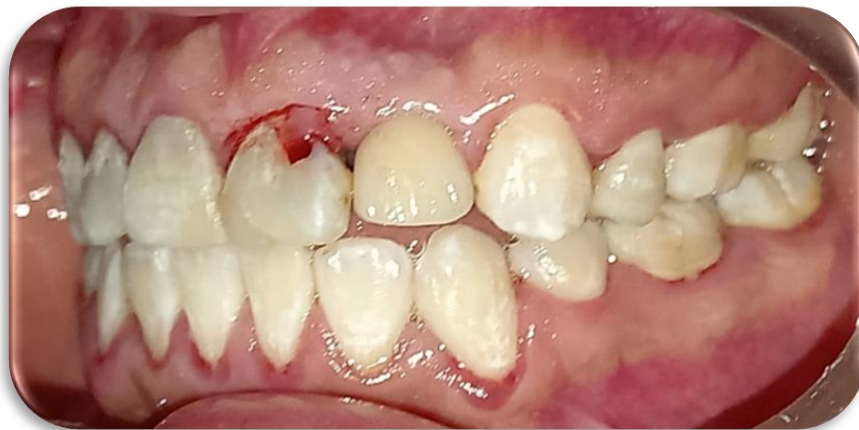*Figura 26. Fotografía oclusal superior*



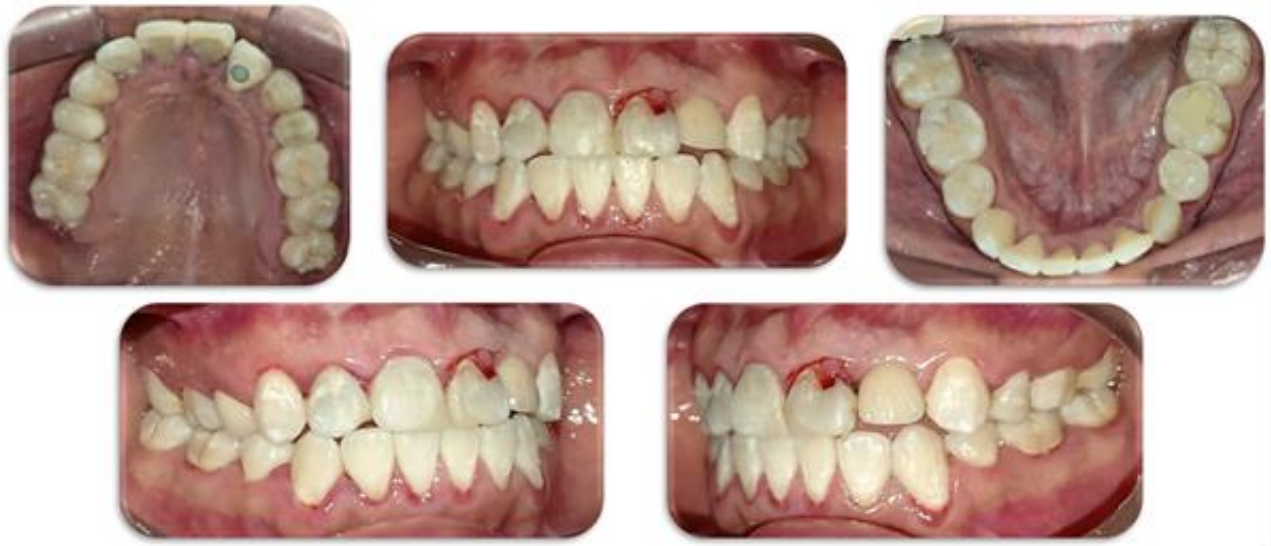*Figura 27. Fotografía oclusal inferior*



*Figura 28. Fotografía lateral derecha*

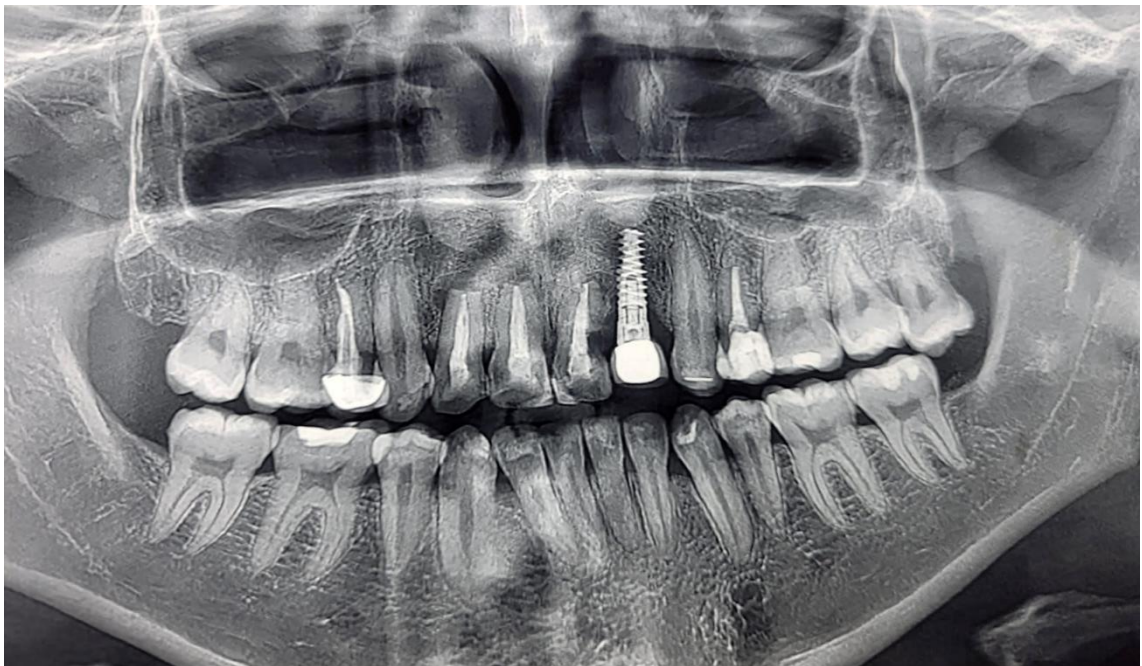


*Figura 29. Fotografía lateral izquierda*



*Figura 30. Collage fotográfico*

### **ANÁLISIS IMAGENOLÓGICO**

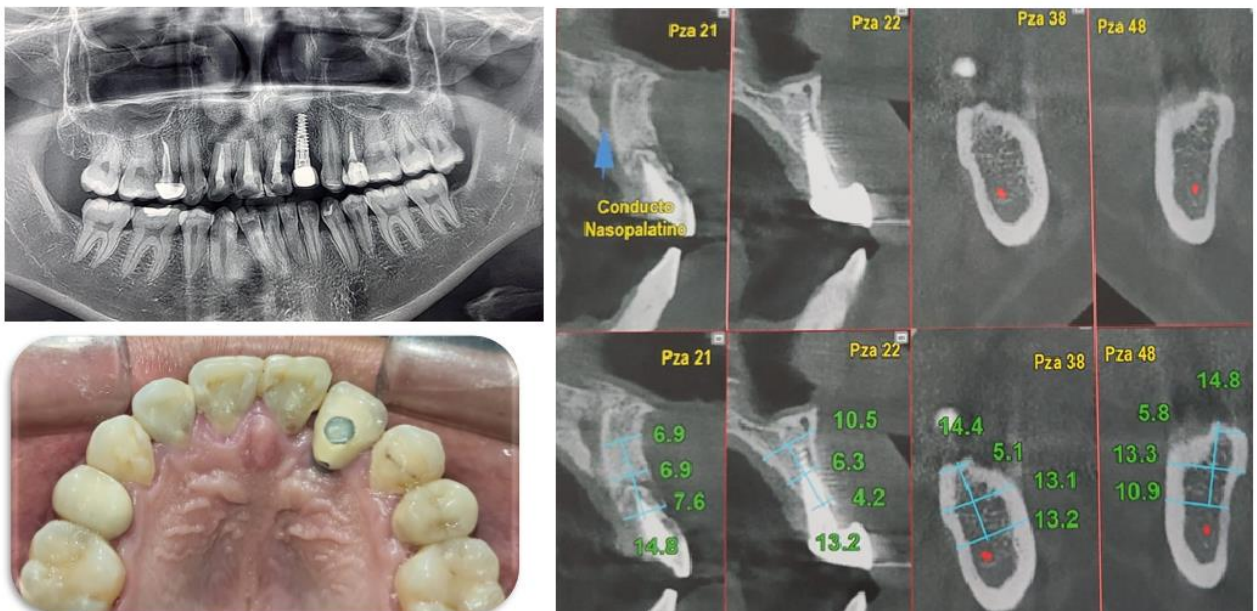


*Figura 31. Vista panorámica*

## Informe radiográfico

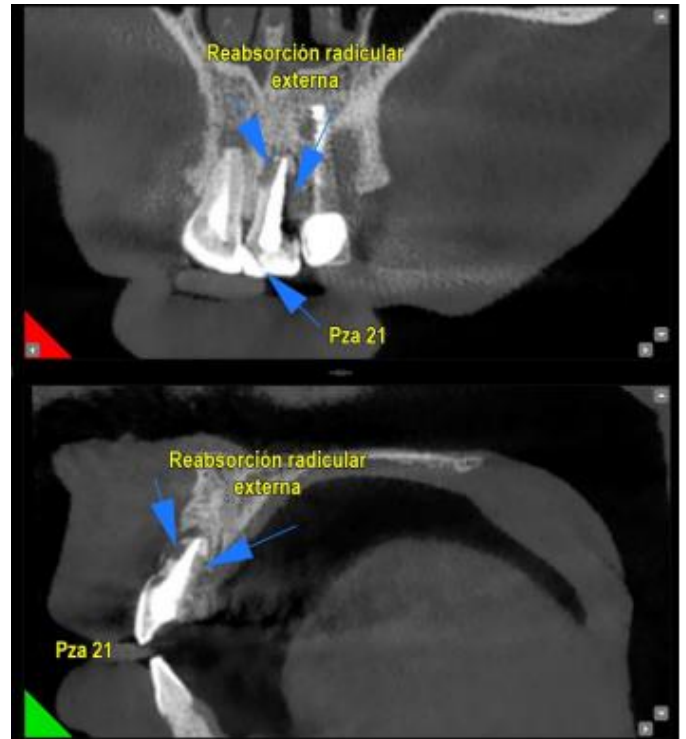- Neumatización alveolar de ambos senos maxilares.
- Reabsorción ósea moderada generalizada del proceso dentoalveolar.
- Edéntulo parcial superior e inferior.
- Presencia de 01 implante dental con corona protésica en zona de pieza 22. El cuerpo del implante se encuentra intraóseo y equidistante a ambas tablas óseas. Pérdida del soporte óseo hasta el tercio medio.
- Pieza 21: material restaurador coronario. Obturación del conducto radicular. Presencia de reabsorción radicular externa. Imagen hipodensa localizada a nivel perirradicular de límites definidos y de forma irregular que condiciona la pérdida de la tabla ósea vestibular, sugestivo de absceso crónico.
- Múltiples restauraciones dentarias.

## ANÁLISIS IMAGENOLÓGICO - TOMOGRAFICO DE LA ZONA RECEPTORA DEL INJERTO OSEO.

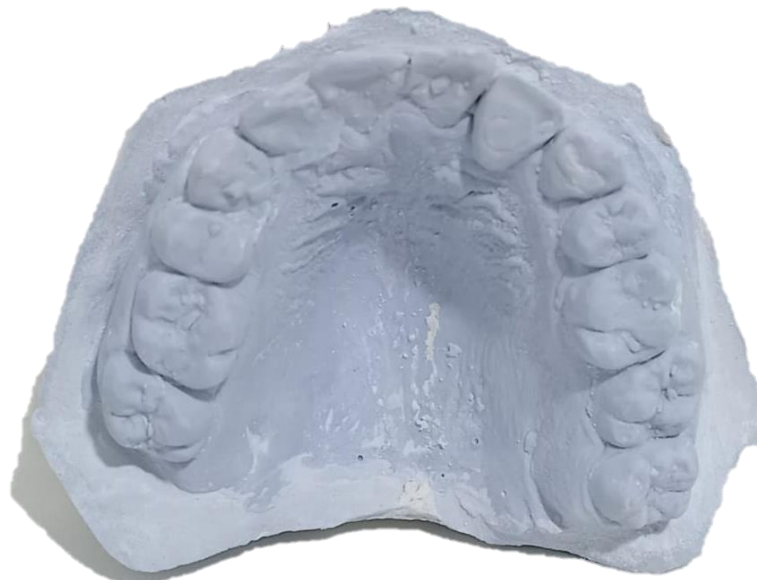

*Figura 32.* Corte sagital zona pieza dentaria 21, se observa material restaurador coronario. Obturación del conducto radicular. Longitud (Altura) 14.8 mm, Grosor alveolar tercio cervical 7.6 mm, grosor alveolar tercio medio 6.9 mm, grosor alveolar tercio apical 6.9 mm.

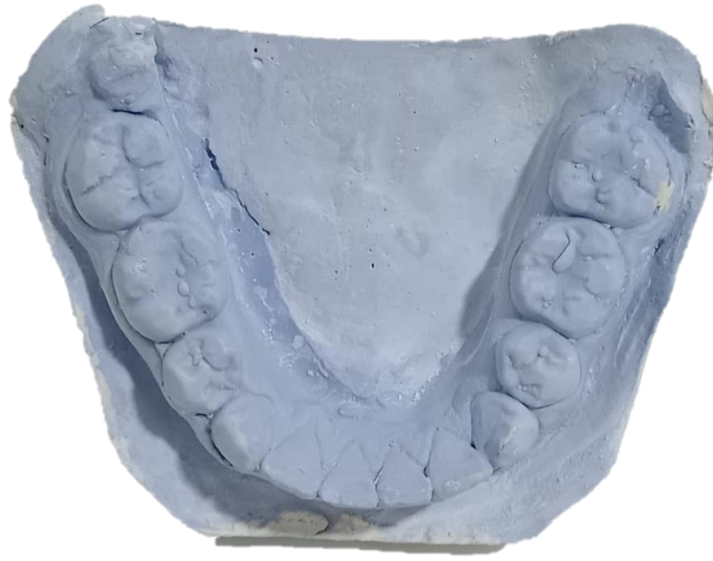*Figura 33.* Presencia de reabsorción radicular externa. Imagen hipodensa localizada a nivel perirradicular de límites definidos y de forma irregular que condiciona la pérdida de la tabla ósea vestibular, sugestivo de absceso crónico.



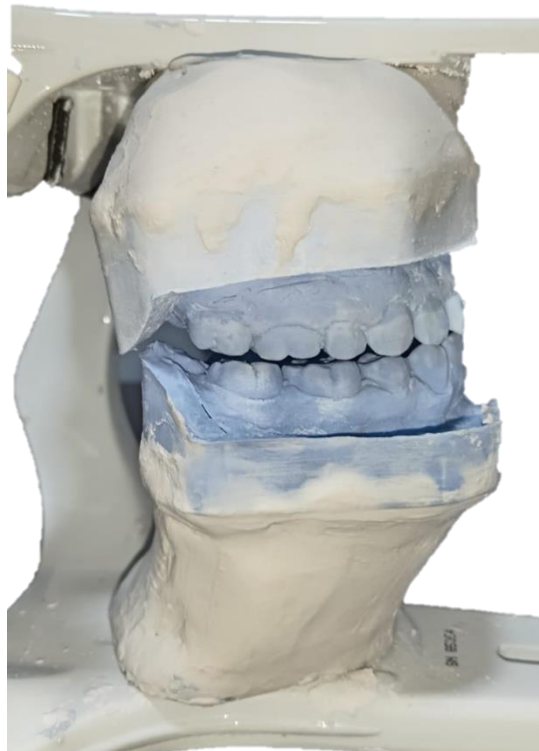## ANÁLISIS DE MODELOS DE ESTUDIO



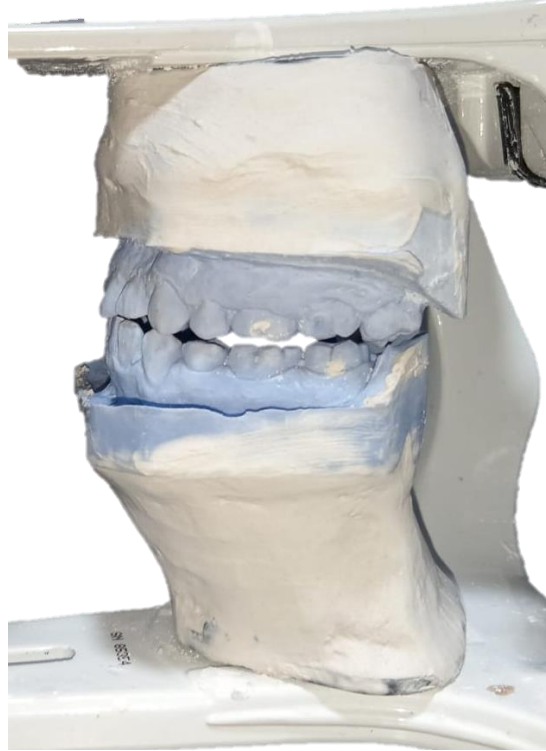*Figura 34.* Modelo superior



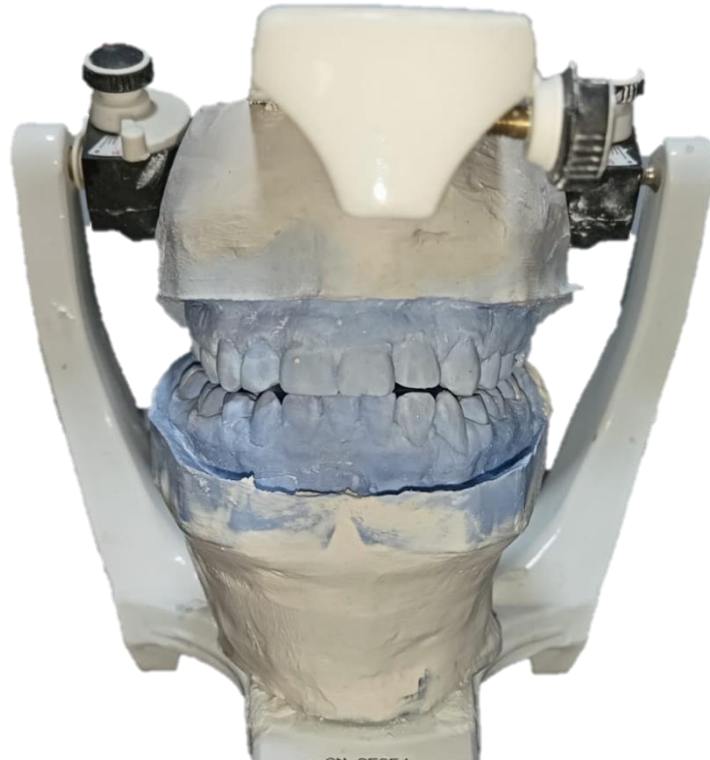*Figura 35. Modelo inferior*



*Figura 36. Modelos en Oclusión lado derecho*



*Figura 37. Modelos en Oclusión lado izquierdo*



*Figura 38. Encerado de diagnóstico*

## EXAMEN DE LABORATORIO



### INFORME DE LABORATORIO

**APELLIDOS Y NOMBRES:** ACOSTA VILCA, MICHELL ENRIQUE

<b>DNI/PASAPORTE/CE/CI</b>	70672967	<b>HISTORIA CLÍNICA:</b>	LABMAR-08-23
<b>MUESTRA:</b>	SANGRE	<b>EDAD:</b>	24 AÑOS
<b>MÉDICO SOLICITANTE:</b>	Dr. Ronal Canasa C.	<b>SEXO:</b>	MASCULINO
<b>FECHA DE MUESTRA:</b>	18-08-2023	<b>FECHA DE INFORME:</b>	18-08-2023

### HEMOGRAMA AUTOMATIZADO

EXAMEN	RESULTADO	VALORES DE REFERENCIA
<b>LEUCOCITOS (WBC)</b>	9,400	4,000 – 10,000 /mm <sup>3</sup>
<b>Fórmula Diferencial:</b>		
Abastoados	00	00 – 05 %
Segmentados	45	45 – 65 %
Eosinofilos	03	01 – 05 %
Basofilos	00	00 – 01 %
Monocitos	07	02 – 08 %
Linfocitos	45	25 – 45 %
<b>HEMOGLOBINA</b>	15.8	Mujeres: 12.0 – 15.5 g/dl Varones: 13.2 – 17.5 g/dl
<b>HEMATOCRITO</b>	46.8	Mujeres: 36 – 47 % Varones: 39.0 – 52 %
<b>RBC</b>	5.23	3.50 – 6.00 m <sup>3</sup> /ul
<b>VCM</b>	89.6	80.00 – 100.00 fL
<b>HCM</b>	30.2	26.00 – 34.00 pg
<b>CHCM</b>	33.7	31.50 – 36.00 gr/dL
<b>RDW-CV</b>	13.0	11.0 – 16 %
<b>RDW-SD</b>	48.2	35.0 – 56.0 fL
<b>PLAQUETAS</b>	282,000	150,000 – 400,000 /mm <sup>3</sup>
<b>MPV</b>	8.4	6.5 – 12.0 fL
<b>PDW</b>	10.8	9.0 -17.0 fL
<b>PCT</b>	0.23	0.10 – 0.28 %
<b>P_LCR</b>	19.9	11.0 - 45.0 %
<b>T. SANGRIA</b>	1' 30''	1 – 4 minutos
<b>T. COAGULACION</b>	9' 00''	5 -12 minutos

Laboratorio Clínico Especializado  
 IPRESS 29060  
 Calle Tacna 1719

999996919 - 985126444  
 Calle Tacna con Sir Jones Mz. B - Lt. 17  
 Urb. Quinta las Condes - Tacna  
 lab.biomarcan@gmail.com

## **DIAGNOSTICO**

- **Diagnóstico Sistémico**

Paciente de sexo masculino de 24 años de edad en ABESG, ABEHG, ABENG, LOTEPE, aparentemente no refiere padecer alguna enfermedad sistémica, al examen clínico no presenta alguna alteración sistémica.

- **Diagnóstico estomatológico**

### **General**

- Desdentado parcial superior e inferior.
- Línea media desviada a la izquierda
- Relación molar clase I, derecha e izquierda
- Relación canina C I derecho e izquierdo
- Movilidad grado 1 pieza 2.1
- Pieza 22 con implante y pérdida ósea a nivel de reborde alveolar.

### **Periodontal**

- Paciente desdentando parcial de la pieza 2.2 con implante puesto.
- Pérdida ósea y recesión gingival a nivel de la pieza 2.2
- Pieza 21 con reabsorción radicular externa.
- Pérdida de esmalte y dentina a nivel cervical y vestibular con movilidad grado 1.

### **Implantológico**

- Paciente desdentando parcial de la pieza 2.2 con implante puesto.
- Pérdida ósea y recesión gingival a nivel de la pieza 2.2
- Pieza 21 con reabsorción radicular externa.
- Pérdida de esmalte y dentina a nivel cervical y vestibular con movilidad grado 1.

## **PLAN DE TRATAMIENTO GENERAL**

### **PERIODONCIA**

#### **FASE I**

motivación del paciente a través de una educación continua al cuidado de su salud bucal.

Raspaje y alisado radicular a través de ultrasonido y raspadores manuales a nivel subgingival.

## **FASE II**

intervención para la colocación de un implante inmediato post extracción atraumática de la pieza 21 de raspado, alisado y gravado de la pieza 2.2.

- Injerto óseo TISSUM SUS-OSS matriz ósea extracelular.
- Preparado de PRF junto con el injerto óseo.
- Colocación de membrana reabsorbible SUS-MEM membrana reabsorbible de colágeno.
- Realizar procedimiento para su rehabilitación.

## **CARIELOGÍA**

- Restauración de la pza 37

## **REHABILITACION ORAL**

- Prótesis fija sobre implante.

## **REHABILITACION SOBRE IMPLANTES**

- Colocación de la corona sobre implante atornillado con chimenea palatina.

## **TRATAMIENTO REALIZADO**

### **Fase I:**

Motivación del paciente para la obtención de buenos hábitos de higiene oral.

Control de IHO

Raspaje ultrasónico y alisado radicular con curetas gracey.

### **Fase II:**

#### **FASE QUIRURGICA:**

#### **EXTRACCIÓN DE SANGRE PARA LA OBTENCION DE LA MEMBRANA AUTOLOGA DEL PRF**

Se extrae 4 tubos de ensayo y se somete a centrifugar por un espacio de 10 minutos a 1500 RPM, dejando en reposo de 15 a 20 minutos para luego obtener la membrana autóloga.

#### **a) ANESTESIA:**

- Se coloco anestesia filtrativa local a nivel de las piezas 2.1 2.2. 2.3 por vestibular y palatino lidocaína al 2% más epinefrina 1:80000 se procedió a la extracción atraumática de la pza 2.1

#### **b) INCISION:**

- Incisión intra surcular a nivel de la pieza 2.1 2.2 2.3 por vestibular y palatino con hoja de bisturí N° 15, incisión vertical disto vestibular a nivel de la pieza 2.3, decolado del colgajo a espesor total utilizando legra P24.

**c) COLOCACIÓN DE IMPLANTE:**

- Previo al protocolo de fresado con fresa lanza seguida de fresa piloto para terminar la dirección y por último el fresado para implante de 3.8 por 13 de conexión interna de la marca DIO IMPLANT UF II con torque de 45 NCM.

**d) REGENERACION ÓSEA:**

- ✓ Con hueso Ionofilizado con de la marca TISSUM.
- ✓ Colocación de membrana autólogo PRF
- ✓ Membrana sintética reabsorbible de colágeno de la marca TISSUM.

**e) CIERRE DE COLGAJO Y SUTURA:**

- Sutura suspensorio acompañada de puntos simples previa realización de incisiones librantas con bisturí N° 11 continuando con la sutura suspensoria con hilos 5/0 Nylon con aguja 3/8 N° 20 con punta cortante y rayos x final.

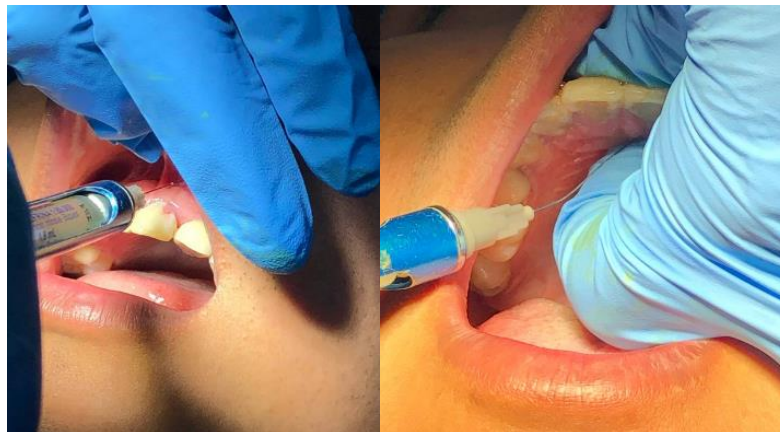**f) CIERRE MEDICACION POST QUIRURGICA:**

- ✓ Dexaneurobion DC intramuscular.
- ✓ Amoxidal DUO de 875mg por 5 días.
- ✓ Doloneurobion forte por 5 días.
- ✓ Enjuagues periodontales al 12% en dosis de 15ml 2 veces por día de 10 a 15 días.

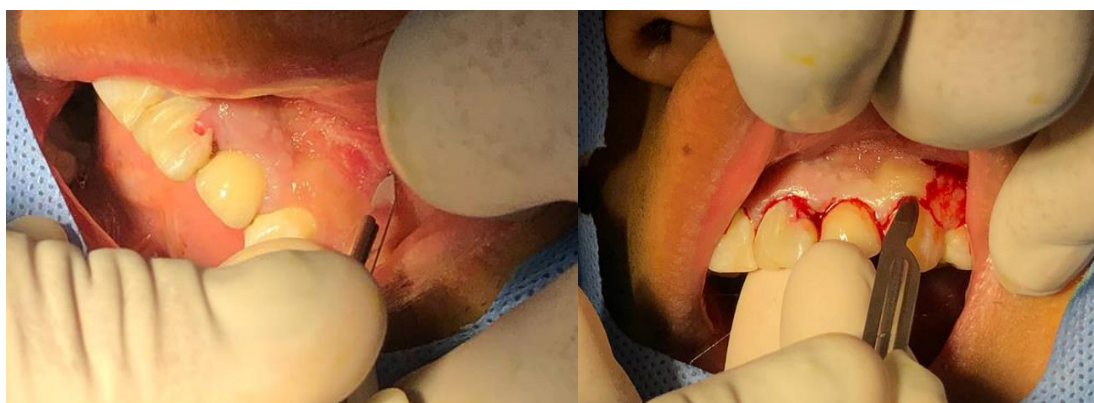**g) CIERRE RECOMENDACIONES POST OPERATORIO:**

- ✓ Evitar hacer ejercicio dentro de las 24 a 72 horas.
- ✓ Crioterapia los 2 a 3 primeras horas.
- ✓ Evitar exponerse al calor.

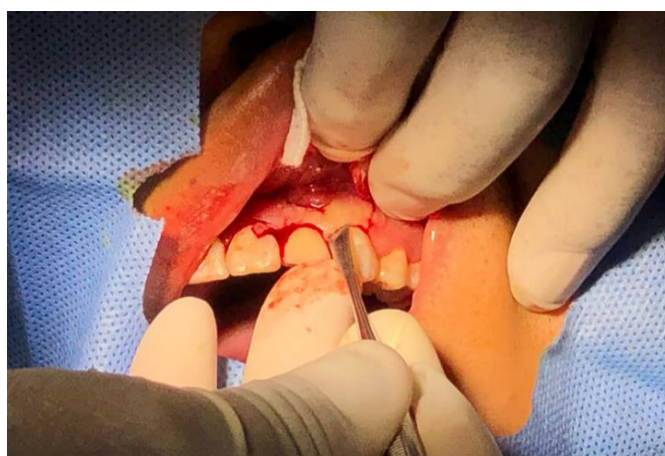- **Figura 40: Anestesia:** Se colocó anestesia filtrativa local a nivel de las piezas 2.1 2.2. 2.3 por vestibular y palatino lidocaína al 2% más epinefrina 1:80000 se procedió a la extracción atraumática de la pza 2.1



- **Figura 41: Incisión:** Incisión intra surcular a nivel de la pieza 2.1 2.2 2.3 por vestibular y palatino con hoja de bisturí N° 15, incisión vertical disto vestibular a nivel de la pieza 2.3.

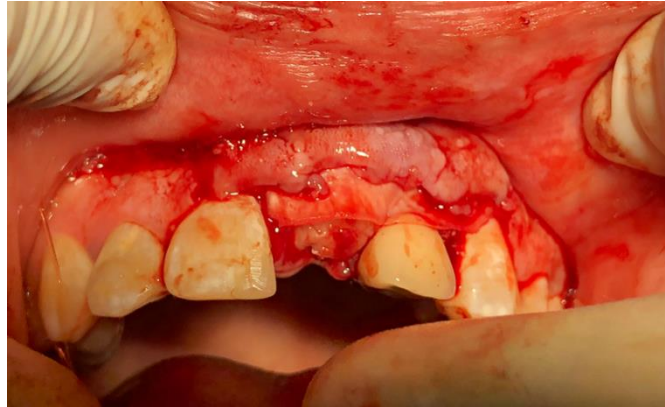


- **Figura 42: Elevación del colgajo (Decolado) ,** decolado del colgajo a espesor total utilizando legra P24.

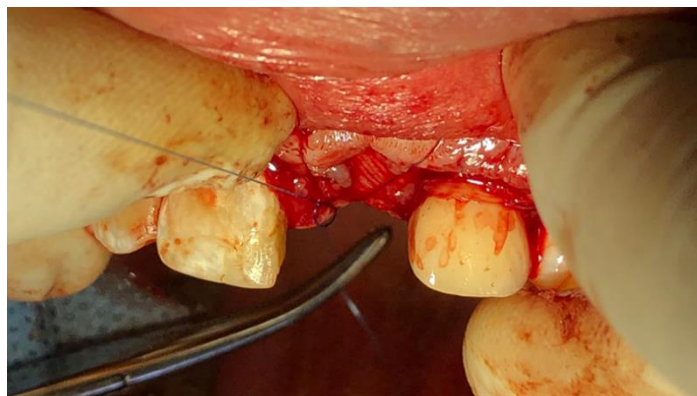


- **Figura 43: Reposición del colgajo**

- Con hueso Liofilizado con de la marca TISSUM.
- Colocación de membrana autólogo PRF
- Membrana sintética reabsorbible de colágeno de la marca TISSUM.



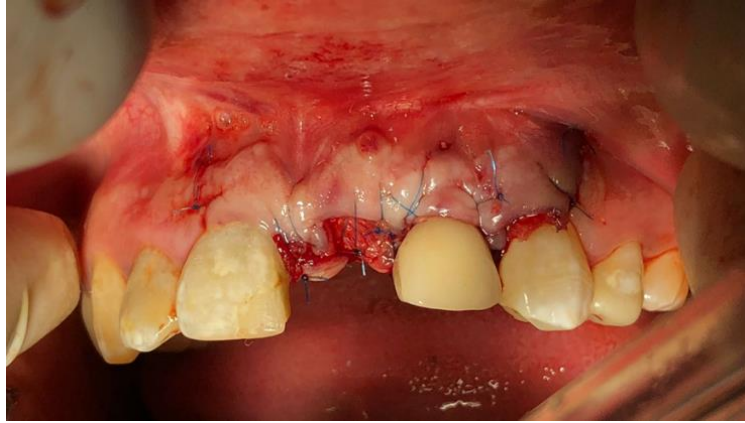
- **Figura 44: Sutura** suspensorio acompañada de puntos simples previa realización de incisiones librantas con bisturí N° 11 continuando con la sutura suspensoria con hilos 5/0 Nylon con aguja 3/8 N° 20 con punta cortante y rayos x final.



- **Medicación post quirúrgica:**

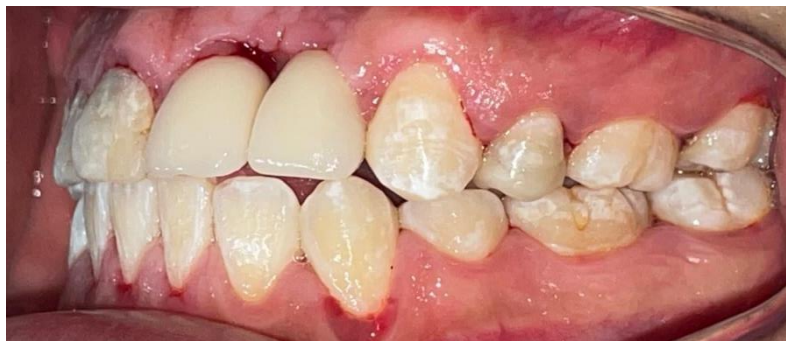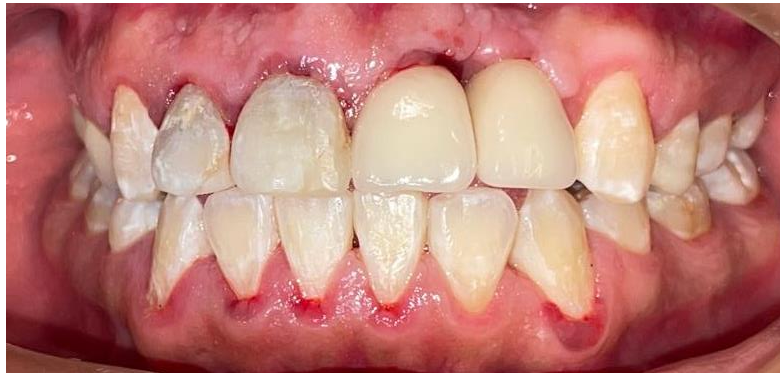- Dexaneurobion DC intramuscular.
- Amoxidal DUO de 875mg por 5 días.
- Doloneurobion forte por 5 días.
- Enjuagues periodontales al 12% en dosis de 15ml 2 veces por día de 10 a 15 días.

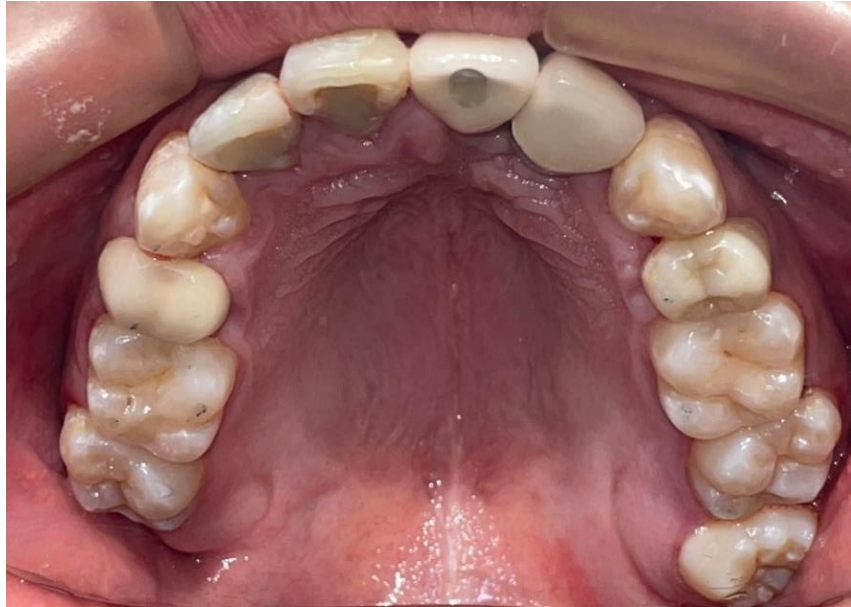- **Figura 45: Indicaciones en el Postoperatorio**
  - Evitar hacer ejercicio dentro de las 24 a 72 horas.
  - Crioterapia los 2 a 3 primeras horas.
  - Evitar exponerse al calor.



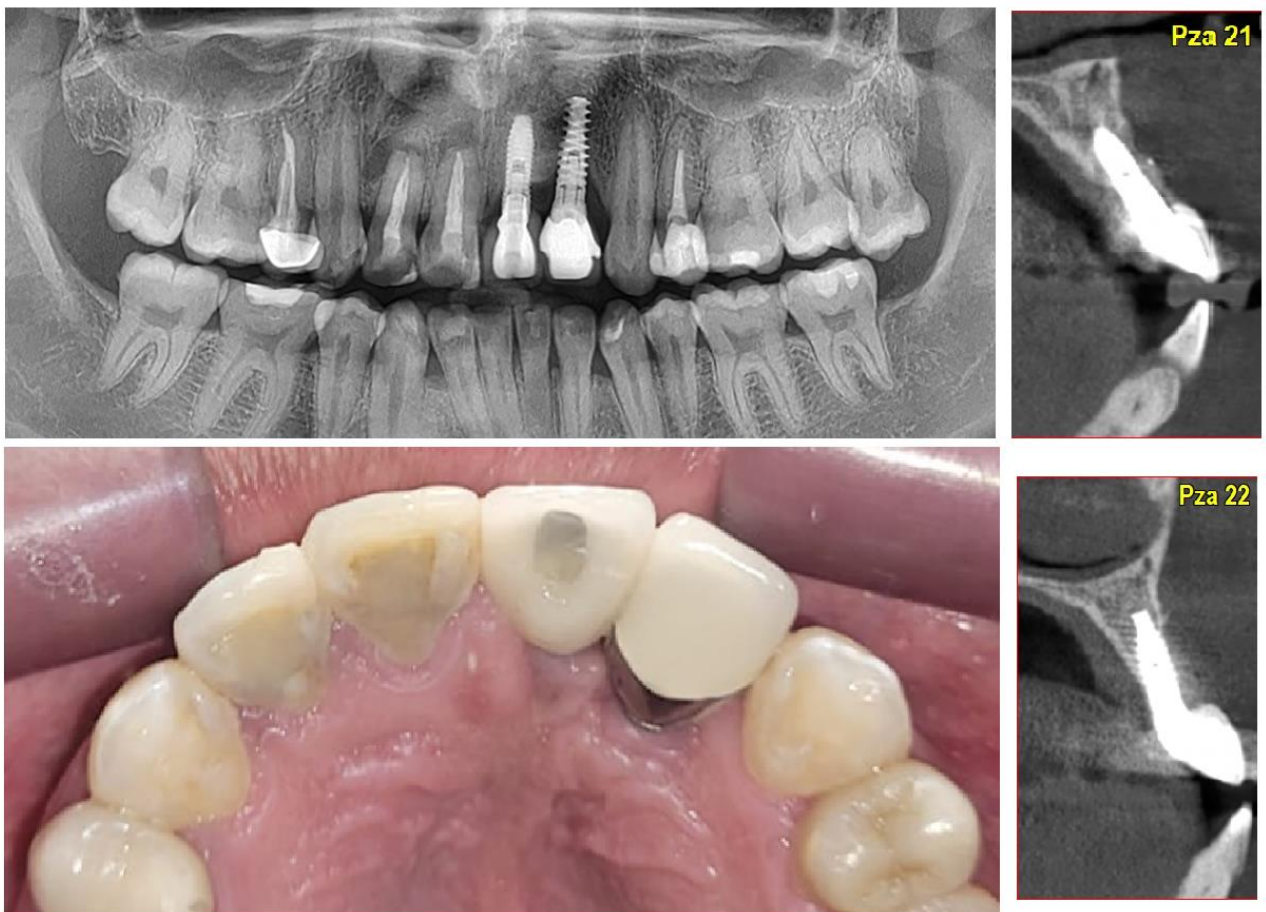
## EVOLUCIÓN DEL CASO

Favorable.





**Figura 46.** A las 48 horas de control post quirúrgico



**Figura 47.** Control realizado más de 6 meses

#### IV. DISCUSIÓN

El detrimento de una pieza dentaria con presencia de reabsorción radicular externa localizado a nivel perirradicular de límites definidos y de forma irregular que condiciona la pérdida de la tabla ósea vestibular de sí como pérdida de tejidos blandos a su alrededor, como consecuencia a nivel estético será afectado.

Dado este problema, los implantes inmediatos, junto a la utilización de PRF e injerto del tejido conectivo del paladar, con relleno de hueso liofilizado y membrana sintética.

Esta técnica consiste, en realizar la exodoncia atraumática, para conservar la tabla vestibular y palatina, teniendo la estabilidad primaria gracias al hueso remanente a nivel apical, de tal manera reducimos el riesgo de presentar problemas estéticos y las recesiones gingivales a futuro; con la aplicación de esta técnica de manera correcta lograremos un soporte adecuado, estabilidad y funcional de la corona.

Los resultados obtenidos en nuestro paciente concuerdan en la preservación de los tejidos blandos después de la rehabilitación y colocación de la corona.

\*Palima y colaboradores (2023) “implante con carga inmediata y colocación de PRF en pacientes con reabsorción externa. revisión de literatura y presentación de caso clínico”.

Se llevaron a cabo técnicas quirúrgicas como la extracción mínimamente invasiva, la colocación de un injerto y la inserción de un implante inmediato se logró una buena preservación en las estructuras dentales y estabilidad del implante.

\*Tavassum y cols. (2022) “Efecto de la fibrina rica en plaquetas sobre la estabilidad de los implantes dentales: una revisión sistemática y metaanálisis”

La búsqueda encontró un total de 630 estudios De estos incluyeron ocho estudios, que midieron la estabilidad del implante.

Esta revisión sistemática sugiere que el PRF es efectiva para mejorar la estabilidad secundaria del implante dental.

\*Herrera y colaboradores (2022) “Instalación de un implante post extracción en el área anterior estético utilizando el protocolo one abutment-one time”

Es evaluar los beneficios a largo plazo de protocolo “one abutment-one time”.

En la instalación del implante post extracción en el sector estético, que esta parece ser una alternativa viable en el momento de la instalación de un implante inmediato post extracción.

\*Bravo y colaboradores (2020) “plasma rico en fibrina e injerto conectivo en la instalación de un implante dental”

El objetivo del tratamiento es mejorar la cicatrización y el resultado estético en la colocación de un implante dental, mediante el uso combinado de plasma rica en fibrina e injerto de tejido conectivo, está demostrado ser efectiva, mejorando el aspecto de tejido periimplantario y evitando complicaciones durante el proceso postoperatorios.

Con respecto al protocolo realizado en nuestro paciente por presencia de reabsorción externa; se manejó con mucho cuidado la extracción atraumática a través del uso del periostótomo y fórceps, previo retiro de sangre del paciente en 4 tubos de ensayo se sometió a centrifugar por espacio de 10 minutos a 1500 RPM posteriormente se dejó reposo otros 10 minutos para obtener PRF, mientras realizamos la obtención de tejido conectivo del paladar, para luego continuar con la exodoncia atraumática de la pieza 21 y colocación del implante inmediato con relleno de hueso ionofilizado mezclado con una parte de PRF y luego se rellena alrededor del implante, y dentro del alveolo acompañado con PRF y membrana sintética lo cual nos permitió estabilidad del implante a nivel de los tejidos blandos una buena cicatrización y una buena estética en las encías.

Las cuales coinciden con los autores arriba mencionados.

## **V. CONCLUSIONES**

1. La exodoncia atraumática, junto con la colocación de un implante inmediato, el incremento de hueso liofilizado para la regeneración ósea y el manejo de tejidos blandos a través del injerto de tejido conectivo del paladar y la aplicación del PRF y membrana sintética garantizan la supervivencia del implante y la estabilidad del hueso remanente en un seguimiento continuo.
2. En el manejo de la exodoncia e implante inmediato debe considerarse las características del proceso alveolar criterios de BUSER; relación sagital de la raíz con el proceso alveolar, Proceso de regeneración ósea y aplicación del PRF necesarias para conseguir una mayor tasa de supervivencia y éxito de los implantes.

## VI. REFERENCIAS BIBLIOGRÁFICAS

1. de la Rosa Eraso, P. A., Paz Sola, N. M., & Restrepo Vélez, Y. A. (2023). Evaluación del Impacto del L-PRF en la Estabilidad Primaria de Implantes Dentales Medida a Través del Índice ISQ: Umbrella Review.
2. Valenzuela Mencía, J. (2021). Efectos de la Fibrina Rica en Plaquetas y Leucocitos (L-PRF) en distintos procedimientos de cirugía bucal.
3. Herrera Robayo, M. ., & Sánchez Puetate, J. C. . (2022). Instalación de un implante postextracción en el área anterior estética utilizando el protocolo one abutment-one time . *Odontología*, 24(2), 16–23. <https://doi.org/10.29166/odontologia.vol24n2.2022-e3928>
4. González, W. R., & Novoa, C. M. (2022). Uso de concentrados plaquetarios en Implantología Oral, una revisión narrativa.
5. Costa, D. A. D. (2023). O uso de L-PRF na odontologia: uma revisão de literatura
6. García, J. (2020). Consideraciones para el manejo de un implante inmediato en alvéolos infectados: una actualización. *Revista de Odontología*, 12(3), 45-56. [https://www.researchgate.net/publication/342481221\\_Consideraciones\\_para\\_el\\_manejo\\_de\\_un\\_implante\\_inmediato\\_en\\_alveolos\\_infectados\\_una\\_actualizacion](https://www.researchgate.net/publication/342481221_Consideraciones_para_el_manejo_de_un_implante_inmediato_en_alveolos_infectados_una_actualizacion)
7. Aldazabal-Martínez C, Infantes-Vargas VJ, Gil-Cueva SL, Vásquez-Segura MD, Alcázar-Aguilar OO. Regeneración ósea post exodoncia por fractura dentaria de origen traumático. *Rev. Peru. Investig. Salud.* [Internet]; 6(1): 49-53. Recuperado de: <http://revistas.unheval.edu.pe/index.php/repis/article/view/103>
8. Palima González, Z. M., Hernandez Petit, E. E., Guerrero Martínez, A. P., & De Bello4, S. L. (2023). Implante con carga inmediata y colocación de PRF en paciente con reabsorción externa. revisión de la literatura y presentación de un caso clínico. *Más Vita*, 5(4), 18–28. <https://doi.org/10.47606/ACVEN/MV0209>
9. Núñez Muñoz, Miguel Ángel, & Castro-Rodríguez, Yuri. (2019). Resultados del uso de la fibrina rica en plaquetas y rellenos óseos en la regeneración ósea guiada. Revisión sistemática. *Revista Española de Cirugía Oral y Maxilofacial*, 41(3), 126-137. Epub 30 de marzo de 2020. [https://scielo.isciii.es/scielo.php?script=sci\\_arttext&pid=S1130-05582019000300006](https://scielo.isciii.es/scielo.php?script=sci_arttext&pid=S1130-05582019000300006)
10. Aldazábal C, Refulio Z, Huamaní J. Regeneración ósea guiada para implantes dentales posexodoncia. *Kiru*. 2013; 10(1):55-62. <https://hdl.handle.net/20.500.12727/1914>
11. González, W. R., & Novoa, C. M. (2022). Uso de concentrados de plaquetas em Implantodontia Oral, uma revisão narrativa. In *SciELO Preprints*. <https://doi.org/10.1590/SciELOPreprints.4318>
12. Tabassum S, Raj SC, Rath H, Mishra AK, Mohapatra A, Patnaik K. Effect of platelet rich fibrin on stability of dental implants: A systematic review and meta-analysis. *Int J Health Sci (Qassim)*. 2022 Sep-Oct;16(5):58-68. PMID: 36101844; PMCID: PMC9441650.

13. Bravo S, Eduardo, & Oliva M, Patricio. (2013). Efectividad del Plasma Rico en Plaquetas en la Cicatrización de Implantes Dentales: Una Revisión Sistemática. *International journal of odontostomatology*, 7(1), 87-92. <https://dx.doi.org/10.4067/S0718-381X2013000100014>
14. Tiempos de instalación y de carga en implantología oral. (2022). *Revista KIRU*, 18(4). <https://portalrevistas.aulavirtualusmp.pe/index.php/Rev-Kiru0/article/view/2260>
15. Falcón Guerrero, B. E. (2019). Implante inmediato y preservación del reborde con la técnica de extracción parcial: socket shield. *Revista Médica Basadrina*, 12(2), 35–38. <https://doi.org/10.33326/26176068.2018.2.641>
16. Bárcena Taco, J., & Aldana Cáceres, A. (2019). Injerto de tejido conectivo obtenido de zona de tuberosidad: reporte de caso clínico. *Revista Médica Basadrina*, 12(1), 51–55. <https://doi.org/10.33326/26176068.2018.1.634>
17. Falcón-Guerrero, B. E., & Falcón-Pasapera, G. S. (2020). Características de la técnica Socket Shield. *Revista Odontológica Basadrina*, 4(1), 41–47. <https://doi.org/10.33326/26644649.2020.4.1.914>
18. Peñaloza De La Torre, P., Condori Condori, G., & Peñaloza De La Torre, U. (2022). Improvement of the peri-implant phenotype. *Revista Odontológica Basadrina*, 6(1), 68–73. <https://doi.org/10.33326/26644649.2022.6.1.1273>
19. Verástegui Baldárrago, G. A. (2019). Injerto de tejido conectivo subepitelial en implantología oral: reporte de caso clínico. *Revista Odontológica Basadrina*, 3(1), 38–41. <https://doi.org/10.33326/26644649.2019.3.1.825>
20. Verástegui Baldárrago, G. A. (2020). Implantes posextracción con regeneración ósea guiada. *Revista Odontológica Basadrina*, 3(2), 37–40. <https://doi.org/10.33326/26644649.2019.3.2.890>
21. Peñaloza De La Torre, P., Condori Condori, G., & Peñaloza De La Torre, U. (2022). Improvement of the peri-implant phenotype. *Revista Odontológica Basadrina*, 6(1), 68–73. <https://doi.org/10.33326/26644649.2022.6.1.1273>
22. Valdivia Silva, C. E. (2019). Implante inmediato. *Revista Médica Basadrina*, 5(2), 20–25. <https://doi.org/10.33326/26176068.2011.2.458>
23. Hernández Miranda, L., Ramos Lorenzo, M., & Carrazana Rodríguez, S. (2019). Implante transalveolar inmediato ante reabsorción dentinaria interna. *Revista Cubana de Estomatología*, 56(1), 78-85 <https://www.redalyc.org/articulo.oa?id=378661120009>
24. González-Silva NY, RoncerosDueñas KA, Tinedo-López PL, HuamaníEchaccaya JL, Guerrero ME, Malpartida Carrillo V. Prevención de complicaciones y reducción de riesgos en implantología oral considerando los factores humanos y la conciencia de la situación. *Rev Científica Odontol (Lima)*. 2021; 9(1): e048. [odontologica-9-01-e048.pdf](https://doi.org/10.33326/26644649.2021.9.1.e048)

25. Rodas Rivera R. Historia de la implantología y la oseointegración, antes y después de Branemark. Rev Estomatol Herediana [Internet]. 3 de abril de 2014 [citado 10 de diciembre de 2024];23(1):39. Disponible en: <https://revistas.upch.edu.pe/index.php/REH/article/view/46>
26. Rodas Rivera, Ruddy. Historia de la implantología y la oseointegración, antes y después de Branemark. Revista Estomatológica Herediana, vol. 23, núm. 1, enero-marzo, 2013, pp. 39-43 <https://www.redalyc.org/pdf/4215/421539374008.pdf>
27. Alcázar-Aguilar OO, Aldazabal-Martínez C, Infantes-Vargas VJ, Gil-Cueva SL, Vásquez-Segura MD. Regeneración ósea post exodoncia por fractura dentaria de origen traumático. Rev Peru Investig Salud [Internet]. 28 de enero de 2022 [citado 10 de diciembre de 2024];6(1):49-53. Disponible en: <https://revistas.unheval.edu.pe/index.php/repis/article/view/1032>
28. Rosas Rozas, H. A. ., & Rosas Cisneros, H. L. (2021). Plasma rico en plaquetas en Odontología: Revisión de la literatura. Yachay - Revista Científico Cultural, 10(1), 536–538. <https://doi.org/10.36881/yachay.v10i1.243>
29. BRAVO ICOCHEA, Antonio; BARTOLO BALDEON, Angie y CASTRO-RODRIGUEZ, Yuri. Plasma rico en fibrina e injerto conectivo en la instalación de un implante dental. Rev haban cienc méd [online]. 2021, vol.20, n.1 Epub 10-Mar-2021. ISSN 1729-519X. [http://scielo.sld.cu/scielo.php?script=sci\\_arttext&pid=S1729-519X2021000100008](http://scielo.sld.cu/scielo.php?script=sci_arttext&pid=S1729-519X2021000100008)