

UNIVERSIDAD NACIONAL JORGE BASADRE GROHMANN - TACNA

Facultad de Ciencias de la Salud

Escuela Académico Profesional de Odontología

MANIFESTACIONES CLÍNICAS Y RADIOLÓGICAS POST-TRATAMIENTO DE PULPOTOMÍAS
CON SULFATO FÉRRICO AL 15,5% EN MOLARES TEMPORALES DE NIÑOS DE
3 A 8 AÑOS QUE ACUDEN A LA CLÍNICA ODONTOLÓGICA DE LA
UNIVERSIDAD NACIONAL JORGE BASADRE GROHMANN
EN EL PERIODO ACADÉMICO (IS) DEL 2013

TESIS

Presentada por:

Bach. Roxana Gabriela Chahuares Apaza

Para optar el Título Profesional de:

CIRUJANO DENTISTA

TACNA - PERÚ

2015

UNIVERSIDAD NACIONAL JORGE BASADRE GROHMANN -

TACNA

FACULTAD DE CIENCIAS DE LA SALUD

ESCUELA PROFESIONAL DE ODONTOLOGÍA

MANIFESTACIONES CLÍNICAS Y RADIOLOGICAS
POST-TRATAMIENTO DE PULPOTOMÍAS CON SULFATO
FÉRRICO AL 15,5% EN MOLARES TEMPORALES DE NIÑOS
DE 3 A 8 AÑOS QUE ACUDEN A LA CLÍNICA ODONTOLÓGICA
DE LA UNIVERSIDAD NACIONAL JORGE BASADRE
GROHMANN EN EL PERIODO ACADÉMICO (IS) DEL 2013.

TESIS


Presentada por:

BACH. ROXANA GABRIELA CHAHUARES APAZA


Para Optar el Título Profesional de:

CIRUJANO DENTISTA

Aprobado por _____ ante el siguiente jurado:


DR. LUIS ALBERTO ALARICO COHAILA
Presidente


C.D. ROYSI FACTOR VELEZ TOALA
Miembro


Mgr. JAIME BARCENA TACO
Miembro


C.D. YURY MIGUEL TENORIO CAHUANA
Asesor

DEDICATORIA

A Dios quien me da la oportunidad de vivir, regalarme una familia maravillosa y sentir sus bendiciones en los momentos buenos y malos.

A mis queridos padres Juan y Susana que me dieron la vida y han estado conmigo en todo momento. Gracias papá y mamá por darme una carrera para mi futuro y por creer siempre en mí.

A mis hermanas Leyla y Sandra, por su apoyo, consejos y amor.

AGRADECIMIENTOS

Al C.D. Yury Tenorio Cahuana, mi asesor, por haberme guiado y aconsejado para hacer posible esta tesis.

Al Mgr. Cesar Villanueva Ponce, por brindarme su apoyo desinteresado y compartir sus conocimientos.

A la Escuela Académico Profesional de odontología, docentes y compañeros que cooperaron durante la ejecución del presente trabajo.

ÍNDICE

DEDICATORIA	i
AGRADECIMIENTO	ii
RESÚMEN	vi
ABSTRAC	viii
INTRODUCCIÓN	01

CAPÍTULO I

PLANTEAMIENTO DEL ESTUDIO

1.1 Fundamento del Problema	03
1.2 Formulación del Problema	06
1.3 Objetivos del estudio	06
1.3.1. Objetivo general	06
1.3.2. Objetivos específicos	07
1.4. Justificación de la Investigación	07
1.5. Formulación de la Hipótesis	09
1.6. Operacionalización de variables	10

CAPÍTULO II

MARCO TEÓRICO

2.1. Antecedentes de la Investigación	11
2.1.1. Antecedentes internacionales.....	11
2.1.2. Antecedentes nacionales.....	15

2.2.	Bases teóricas científicas	17
2.2.1.	Caries	17
2.2.1.1.	Definición	17
2.2.1.2.	Profundidad de la cavidad.....	17
2.2.1.3.	Estructura física de la pulpa	19
2.2.1.4.	Inicio de la inflamación en la caries.....	20
2.2.2.	Terapéutica pulpar en dentición decidua.....	23
2.2.2.1.	Necesidad de la terapéutica endodóntica	23
2.2.2.2.	Terapéutica endodóntica.....	24
2.2.3.	Pulpotomía en dientes deciduos.....	25
2.2.3.1.	Definición	25
2.2.3.2.	Indicaciones	26
	A. Clínicas	27
	B. Radiológicas	28
2.2.3.3.	Contraindicaciones	28
2.2.3.4.	Fracasos de una Pulpotomía	30
2.2.4.	Sulfato férrico	34
2.2.4.1.	Composición	36
2.2.4.2.	Modo de acción.....	36
2.2.4.3.	Usos en odontología	37
2.2.5.	Técnica radiográfica pediátrica intrabucal	39
2.2.4.1.	Técnica periapical	39
2.3.	Definición Conceptual de términos	41

CAPÍTULO III

METODOLOGÍA DE LA INVESTIGACIÓN

3.1.	Materiales y método	43
3.1.1.	Tipo de investigación.....	43
3.1.2.	Diseño de investigación	43
3.2.	Población y muestra de estudio	44
3.3.	Técnicas e instrumentos de recolección de datos.....	46
3.4.	Procedimiento de recolección de datos	47
3.5.	Procesamiento y análisis de datos	50

CAPÍTULO IV

DE LOS RESULTADOS

4.1.	Resultados	51
4.2.	Discusión	70

CONCLUSIONES	73
---------------------------	----

RECOMENDACIONES	74
------------------------------	----

REFERENCIAS BIBLIOGRÁFICAS	75
---	----

ANEXOS	81
---------------------	----

RESÚMEN

La pulpotomía es un procedimiento descrito en la terapia pulpar de los dientes temporales, consiste en la amputación de la porción coronal (afectada por caries o traumatismo) de la pulpa dental, preservando la vitalidad y función de la pulpa radicular restante.

El presente trabajo tuvo como propósito analizar las manifestaciones clínicas y radiológicas post-tratamiento de pulpotomías con la aplicación del sulfato férrico al 15,5% en molares temporales de una población de 16 niños entre 3 a 8 años de edad, realizando controles a la semana, al tercer mes y sexto mes. En el examen clínico, no hubo ninguna manifestación clínica en un 100% tanto al 1° Control, 2° Control y 3° Control. Mientras en el examen radiográfico se evidenció la presencia de reabsorción radicular interna y Obliteración del conducto radicular tanto en el 2°Control y 3°Control con un 10 %. La ausencia del 100% de manifestaciones clínicas indica que por lo menos en este periodo de tratamiento (6 meses) no se manifiestan clínicamente fracasos. Estos signos indican el éxito clínico del Sulfato Férrico.

Palabras clave: Pulpotomía, Sulfato Férrico al 15,5%, manifestaciones clínicas y radiológicas.

ABSTRACT

Pulpotomy is a procedure in pulp therapy of primary teeth, is the amputation of the coronal portion (affected by decay or trauma) of the dental pulp, preserving the vitality and function of the remaining radicular pulp.

The present study was aimed to analyze the post-treatment pulpotomies the application of ferric sulfate to 15.5% in molars of a population of 16 children between 3 to 8 years clinical and radiological manifestations, making checks a week on the third month and sixth month. On examination, there was no clinical manifestation 100% both at 1 Control, 2nd and 3rd Control Control. While radiographic examination in the presence of internal root resorption was evident and root canal obliteration both 2nd and 3rd Control Control 10%. The absence of clinical manifestations 100% indicates that at least in the treatment period (6 months) not clinically apparent failures. These signs indicate the clinical success of Ferric Sulfate.

Keywords: pulpotomy, 15.5% Ferric Sulphate, clinical and radiological manifestations.

INTRODUCCIÓN

Uno de las mayores metas en terapéutica pulpar de la odontopediatría, es mantener la dentición decidua en condiciones saludables hasta el periodo genéticamente determinado para su exfoliación fisiológica.

La pulpotomía es un procedimiento descrito en la terapia pulpar de los dientes temporales, consiste en la amputación de la porción coronal (afectada por caries o traumatismo) de la pulpa dental, preservando la vitalidad y función de la pulpa radicular restante. Signos y síntomas que indiquen la extensa inflamación o necrosis de la pulpa radicular son contraindicados el uso de este procedimiento.

Existen diferentes materiales y fármaco-terapéuticos dentales para la aplicación en la pulpotomía que viene siendo desarrollada en función de tres líneas (desvitalización, preservación o regeneradores de la pulpa radicular) de las cuales la biocompatibilidad y la calidad de todo material empleado en contacto con el tejido pulpar representan éxito o fracaso de los tratamientos; razón por la cual en este trabajo tuvo como propósito analizar las manifestaciones clínicas y radiológicas post-tratamiento de pulpotomías con

la aplicación del sulfato férrico al 15,5% en molares temporales de niños menores de 8 años con controles a la semana, al tercer mes y sexto mes; en una población de 16 niños entre 3 a 8 años de edad.

El Sulfato Férrico al 15,5% es un compuesto de hierro, se utiliza por su acción fuertemente hemostática y su efecto bactericida moderado, pero no tiene acción fijadora o momificante de tejidos. Al entrar en contacto con la sangre forma un complejo proteínico y la membrana en este complejo sella los vasos, adicionando las características bactericidas, de modo tal que permite una cavidad limpia y estéril. Además faculta tener una pulpa radicular remanente completamente intacta y logrando que la pulpa haga sus funciones de defensa y formación.

El presente trabajo de investigación consta de cinco capítulos. En el capítulo I se hace el planteamiento del problema. En el capítulo II se desarrolla el marco teórico. En el capítulo III especificamos el diseño metodológico, las características de la muestra y el modo de obtención de la misma: así como las técnicas de recolección de información y de análisis de los resultados. En el capítulo IV se especifica los resultados obtenidos y la discusión. Finalmente se establecen las conclusiones y recomendaciones que resultan del análisis de los resultados.

CAPÍTULO I

PLANTEAMIENTO DEL ESTUDIO

1.1. FUNDAMENTO DEL PROBLEMA

Desde el punto de vista técnico, la pulpotomía es la amputación quirúrgica de la pulpa coronaria expuesta por caries y/o mecanismos de manera accidental, seguido del uso de fármacos, con el objeto de mantener el remanente pulpar radicular vital, de tal manera que permita que el ciclo biológico del diente deciduo pueda mantenerse naturalmente.

El uso de materiales dentales como apósitos pulpares en el tratamiento de pulpotomía de dientes deciduos, es un tema de gran relevancia debido a que la biocompatibilidad y la calidad de todo material empleado en contacto con el tejido pulpar representan éxito o fracaso de los tratamientos.

De todos los materiales utilizados en pulpotomías (glutaraldehído, el sulfato férrico, MTA, colágeno, láser, electrocoagulación, hidróxido de calcio) el más popular ha sido el formocresol, introducido por Sweet en 1930, principalmente debido a su facilidad de uso y a su

buen éxito clínico. Sin embargo, a pesar de los buenos resultados clínicos, el formocresol aún sigue siendo estudiado a causa de la posibilidad de distribución sistemática y de unas posibles acciones tóxicas, alérgicas, carcinogénicas y mutagénicas (1), tal como lo menciona la Agencia Internacional para la Investigación sobre el Cáncer (IARC) en junio del 2004 donde clasificó al formaldehído como cancerígeno para los seres humanos, especialmente de un grupo muy susceptible que es la niñez

Las sustancias hemostáticas poco a poco han sido consideradas, pero no hasta el año 1991 donde Fei S. y cols. demostró que el sulfato férrico tiene poder preservador, no mutagénico, sólo tiene carácter hemostático (2).

Estudios clínicos y radiológicos han demostrado resultados favorables con su utilización como agente para pulpotomías basándose en su control de la hemorragia. Sin embargo distintos autores consideran que su uso puede favorecer reabsorciones internas radiculares, pero la falta del desarrollo de investigaciones sobre el tema conlleva a la incertidumbre en el uso.

A nivel mundial países como España, EE.UU. y Alemania, realizan investigaciones con nuevos materiales alternos al formocresol para

las pulpotomías, así mismo han dejado en desuso al formocresol en la práctica clínica por sus consecuencias sistémicas en el ser humano, cambiándolo por el sulfato férrico o MTA.

En América Latina, Brasil, Chile, Venezuela, son países que en los últimos 8 años muestran publicaciones de estudios realizados sobre el sulfato férrico para el tratamiento de pulpotomía.

En nuestra realidad nacional, el estudio sobre sulfato férrico es escaso. Así mismo, el Ministerio de Salud del Perú y en muchas otras instituciones de salud sostiene un protocolo de tratamiento para la pulpotomía con el uso del formocresol. En la actualidad Tacna, no cuenta con investigaciones sobre el sulfato férrico.

Al iniciar el año académico 2013, al saber que en mis prácticas asistenciales en la Clínica integral del niño de la UNJBG los tratamientos de pulpotomía se realizarían con formocresol y, viendo la falta de conocimiento e investigaciones acerca del uso del Sulfato Férrico para pulpotomías en mi localidad, es lo que me motivó a realizar la presente investigación con el objetivo de determinar las manifestaciones clínicas y radiológicas post-tratamiento de pulpotomías con sulfato férrico al 15,5% en molares temporales de

niños de 3 a 8 años que acudieron a la Clínica Odontológica de la Universidad Nacional Jorge Basadre Grohmann.

1.2. FORMULACIÓN DEL PROBLEMA

¿Cuáles son las manifestaciones clínicas y radiológicas post-tratamiento de pulpotomías con sulfato férrico al 15,5% en molares temporales de niños de 3 a 8 años que acuden a la Clínica Odontológica de la Universidad Nacional Jorge Basadre Grohmann en el Periodo Académico (IS) del 2013?

1.3. OBJETIVOS DE ESTUDIO

1.3.1. Objetivo general

Determinar las manifestaciones clínicas y radiológicas post-tratamiento de pulpotomías con sulfato férrico al 15,5% en molares temporales de niños de 3 a 8 años que acuden a la Clínica Odontológica de la Universidad Nacional Jorge Basadre Grohmann en el Periodo Académico (IS) 2013.

1.3.2. Objetivos específicos.

- Determinar las evidencias clínicas post-tratamiento de pulpotomías con sulfato férrico al 15,5% en molares temporales a la semana, al 3er mes y 6to mes.
- Determinar las evidencias radiológicas post- tratamiento de pulpotomías con sulfato férrico al 15,5% en molares temporales a la semana, al 3er mes y 6to mes.

1.4. JUSTIFICACIÓN DE LA INVESTIGACIÓN

- **Importancia:** En la actualidad, uno de los medicamentos con mayor uso para el tratamiento de pulpotomías en niños es el formocresol. Sin embargo, se ha generado una controversia en torno a su uso, debido a su distribución sistémica y sus eventuales efectos deletéreos en el ser humano, siendo la posible carcinogenicidad, mutagenicidad, citotoxicidad y alergenicidad (3); por lo que constituye un problema de la Salud de las personas, especialmente de un grupo muy susceptible que es la niñez. Considerando tales desventajas me motivó a realizar un estudio para evaluar los efectos clínicos y radiológicos utilizando el Sulfato Férrico al 15,5%

como preservador pulpar, el cual según investigaciones resulta ser una opción más viable, por ser un medio menos tóxico e irritante en las piezas temporales.

- **Relevancia clínica:** Puesto que, en el ejercicio de la profesión se realizan tratamientos de pulpotomía, siendo necesario saber los beneficios o perjuicios del medicamento en uso.
- **Relevancia científica:** Es importante porque aportará datos teóricos procedentes de la investigación que ayudará a corroborar las manifestaciones clínicas y radiológicas referentes al empleo del Sulfato Férrico al 15,5% para las pulpotomías en molares deciduos.
- **Relevancia académica:** Brindará datos básicos para el conocimiento y la aplicación clínica y posterior enseñanza de los profesionales en la realidad local y nacional.
- **Interés y motivación personal:** Por lo anteriormente mencionado, el presente estudio se justifica y es necesario para poder modificar o fortalecer los conocimientos de los estudiantes y profesionales respecto al tema de estudio,

permitir sentar las bases para otros estudios que surjan partiendo de la problemática aquí expuesta.

- **Factibilidad:** Los gastos requeridos fueron financiados por la investigadora. Se contó con el acceso a la unidad de estudio (niños que acudieron a la Clínica Odontológica de la UNJBG). La investigadora dedicó el tiempo necesario y la predisposición completa para la realización del proyecto.

1.5. FORMULACIÓN DE LA HIPÓTESIS

Existe presencia de manifestaciones clínicas y radiológicas en el tejido duro y blando al aplicar el Sulfato Férrico al 15,5 % en pulpotomías de molares temporales en niños de 3 a 8 años que acuden a la clínica odontológica de la Universidad Nacional Jorge Basadre Grohmann en el periodo académico (IS) del 2013.

1.6. OPERACIONALIZACIÓN DE VARIABLES

	VARIABLES	DIMENSIONES	INDICADORES	SUBINDICADOR
VD	<ul style="list-style-type: none"> • Manifestaciones en el tejido duro y blando. 	<ul style="list-style-type: none"> • Clínicas • Radiológica 	<ul style="list-style-type: none"> • Dolor a la palpación digital. • Fístula en los tejidos blandos. • Dolor espontáneo. • Dolor a la percusión vertical. • Dolor a la percusión horizontal. <p>-----</p> <ul style="list-style-type: none"> • Reabsorción radicular interna. • Reabsorción radicular patológica externa • Lesión de la furca interradicular. • Lesión periapical. • Puente dentinario. • Obliteración del conducto radicular. 	<ul style="list-style-type: none"> • Presencia • No presencia
VI	<ul style="list-style-type: none"> • Sulfato férrico al 15,5% 	<ul style="list-style-type: none"> • Molar decidua. 	<ul style="list-style-type: none"> • Molar decidua tratada. 	<ul style="list-style-type: none"> • 1 molar decidua o 2 molar decidua
V. I n t e r v t s.	<ul style="list-style-type: none"> • Edad • Sexo • Tiempo 	<ul style="list-style-type: none"> • Cronológica • ----- • Cronológico 	<ul style="list-style-type: none"> • HCL • HCL • Ficha de recolección de datos. 	<ul style="list-style-type: none"> • 4,5,6,7 y 8 años • Femenino y masculino. • 1°control Inmediato: 7-10 días • 2° control Mediato: 3 meses • 3 control Mediato: 6 meses

CAPÍTULO II

MARCO TEÓRICO

2.1. ANTECEDENTES DE LA INVESTIGACIÓN

2.1.1. Antecedentes internacionales

- Fei S. y cols. (1991), compararon ochenta y tres pulpotomías realizadas con formocresol y sulfato férrico con controles a los 3,6 y 12 meses, observaron que el éxito clínico y radiológico (29 molares deciduas) en el grupo del sulfato férrico fue del 100% y 97% respectivamente. Se evaluó la movilidad patológica dentaria, dolor a la percusión, inflamación o fistula, ensanchamiento patológico de ELP, reabsorción interna, reabsorción externa patológica, destrucción ósea periapical, destrucción ósea interradicular y obliteración de conducto radicular; donde la evidencia radiográfica con mayor frecuencia fue la obliteración del canal pulpar.(4)

- Smith A. y cols. (2000), llevaron a cabo un estudio retrospectivo de pulpotomías con sulfato férrico al 15,55% en 242 molares primarios de 171 niños entre 3 a 7 años de

edad. En su evaluación clínica (movilidad dentaria, drenaje fistuloso, absceso/inflamación, dolor espontáneo, valoración del premolar sucedáneo por descalcificación) obtuvo un éxito clínico de 99% (presentando absceso). En su evaluación radiográfica (reabsorción interna, reabsorción externa, destrucción ósea periapical, destrucción ósea interradicular, perforación radicular, obliteración del conducto radicular, exfoliación temprana) obtuvo un 74 - 80% de éxito, con mayor evidencia radiográfica de reabsorción interna y obliteración de conducto radicular.(5)

- Vera y Chacón (2005), reportaron pulpotomías con sulfato férrico 20% en molares temporales de pacientes atendidos por alumnos de postgrado de Odontopediatría en la Facultad de Odontología de la Universidad de Chile, cuyo resultado a 9 meses de seguimiento fue un éxito clínico de 100% y éxito radiológico de 98%. El fracaso radiológico fue de un sólo caso a los 3 meses posterior al tratamiento con una reabsorción interna radicular.(6)

- Calatayud J. y cols. (2006), analizaron los estudios clínicos de las técnicas de pulpotomía en dientes temporales alternativas al formocresol: hidróxido de calcio, electrocoagulación, glutaraldehído, sulfato férrico y MTA. La pulpotomía con sulfato férrico, los resultados del éxito clínico, éxito radiológico y obliteración de conductos registrados en 5 estudios clínicos desde los 6 meses a los 3 años tras efectuarse el tratamiento fueron: para Fei S. (1991) y Smith A. (2000) un promedio de éxito clínico de 99,5% y 88,2% radiológico en los seis primeros meses; Fei S. (1991) y Smith A. (2000) un promedio de éxito clínico de 99% y 85,2% radiológico y obliteración de conductos de 33,9% a los 12 meses del tratamiento; Fuks (1997), Smith A. (2000), Ibricenic (2000), Casas (2003) un promedio de éxito clínico de 95% y 79,7% radiológico y obliteración de conductos de 37,3% a los 24 meses del tratamiento; Casas (2004) y Smith A. (2000) un promedio de éxito clínico de 81%, 70% radiológico y obliteración de conductos de 46,2% a los 36 meses del tratamiento.(7)

- Orellana C. y cols. (2011), en su estudio se realizó tratamientos de pulpotomías en 20 pacientes de edades entre los 4 a los 8 años y fueron revisados periódicamente a los 15, 30, 90, 180 y 360 días para valorarlo tanto clínica como radiográficamente. No se detectaron en ninguno de los casos signos ni síntomas de fracaso de las pulpotomías, obteniendo así, un éxito total de 100% tanto clínico como radiológico.(8)
- Cuadros F. (2013), en su estudio clínico comparativo de diferentes agentes pulpaes en pulpotomías de molares primarios tratadas con formocresol (FC), mineral trióxido agregado (MTA), sulfato férrico e hipoclorito de sodio con un seguimiento clínico y radiológico de 6, 12, 18 y 24 meses de control. En el grupo de Sulfato férrico (18 molares primarios) el éxito total clínico y radiológico tras los 24 meses fue de 88% y 82% respectivamente, el único fracaso radiológico fue la reabsorción interna de la raíz (1/18) en el sexto y doceavo (2/18) mes de control; su éxito clínico fue de 100% en los controles de 6 meses (18/18), sin

embargo, a los 12 (1/18) meses y 24 (1/12) meses de control mostraron inflamación.(9)

2.1.2. Antecedentes nacionales

- Urteaga A. (1998) realizó un estudio clínico-radiológico en comparación entre el efecto del sulfato férrico y formocresol en pulpotomías de 40 molares deciduos con evaluaciones antes, 3,8 y 13 meses. Su éxito clínico con el sulfato férrico en 20 molares deciduos fue 85% y 90% éxito radiológico.

En los aspectos clínicos de los molares tratados con sulfato férrico sólo al tercer mes de tratamiento se manifestó, el dolor a la palpación, dolor dental espontaneo, dolor provocado y dolor a la percusión en 5/20,9/20,11/20,1/20 respectivamente de los molares deciduos.

En la evaluación radiológica, la reabsorción interna se manifestó en 3/20 a los 8 meses y en 4/20 a los 13 meses; solo 1/20 presento reabsorción externa a los 8 y 13 meses. Además encontró a los 8 meses 4/20 y a los 13 meses 11/20, imágenes compatibles con la

formación de puente dentinario que evidenciaron el éxito de tratamiento pulpar. No evidenció ningún caso de obliteración de conducto. (10)

- Sano T. y Jorge V. (2001) realizaron un estudio comparativo, clínico radiológico del Sulfato Férrico (15,5%) y formocresol (fórmula de buckley) en pulpotomías de Diecisiete molares deciduas con resultados a 3 meses. A nueve de ellas se les aplicó formocresol y a ocho con SF al 15,5% por 20 segundo. Al control clínico radiológico a los treinta días se obtuvo un éxito combinado de 100% (100% SF, 100% FC). Al control a los noventa días se obtuvo un éxito combinado de 76,5% (87,5% SF y 66,6% FC) La alteración más frecuente fue la reabsorción interna de la raíz (17,6% de casos: 1/8 SF y 2/9 FC).(11)

2.2. BASES TEÓRICAS CIENTÍFICAS

2.2.1. Caries

2.2.1.1. Definición

Todas las teorías actuales sobre la etiología de la caries dental (acidogénica, proteolítica o de la proteólisis-quelación) suponen microorganismos en el proceso.

Es muy común que lleguen microorganismos a la pulpa dental durante el proceso de una caries de esmalte y de dentina y estén comprendidos en la descalcificación y en la proteólisis de estos tejidos duros. A medida que la caries afecta cada vez más la dentina, hay mayor probabilidad de que penetren microorganismos en la pulpa dental. Cuando comienza la caries en el esmalte y penetra poco en la dentina, la pulpa está apenas afectada.

2.2.1.2. Profundidad de la cavidad

Se puede clasificar la profundidad cavitaria por razones biológicas y didácticas de la siguiente manera.

A. Cavidad superficial

Es aquella cuyo piso ubicado ligeramente por debajo del límite amelocementario. Se puede estimar que se ha destruido hasta un 24% del espesor dentinario y, por lo tanto, quedan aún $\frac{3}{4}$ de dentina sana en el piso cavitario.

En este caso, la dentina remanente es suficiente para evitar cualquier daño a la pulpa, y tiene la rigidez necesaria para lograr cualquier material de restauración sin flexionarse.

B. Cavidad intermedia

Es aquella cuyo piso está ubicado entre el límite amelocementario y el techo de la cámara pulpar. Al haber desaparecido la mitad del espesor de la dentina que constituye el techo de la cámara, la pulpa está más propensa a recibir injurias por los factores mencionados.

C. Cavidad profunda

Es aquella cuyo piso o pared pulpar está ubicado mucho más cerca de la cámara pulpar que del límite amelocementario. La destrucción abarca $\frac{3}{4}$ partes o más del total de dentina remanente. En milímetros puede estimarse aprox. en 0.5 a 1mm por encima de la cámara pulpar.

Ésta es una cavidad de alto riesgo. El peligro de exposición pulpar accidental es constante durante la preparación cavitaria. Aún cuando el operador haya logrado completar la cavidad sin exponer la pulpa, es posible que existan microorganismos que comuniquen la pulpa con el piso cavitario.

2.2.1.3. Estructura física de la pulpa

Dentro de la pulpa dental están los vasos sanguíneos, vasos linfáticos, nervios, células de defensa, sustancia base y fibroblastos necesaria para la producción de dentina. Cada elemento en la estructura de la pulpa juega un importante papel en la vida y preservación de la pieza. Los fibroblastos producen tropocolágeno que

a su vez se convierten en fibras entre sí. Su acción química es importante durante la inflamación. Los odontoblastos, de los cuales evoluciona la dentina, crean un citoplasma celular que es evidente no solo en la pulpa, sino también en la dentina. La pulpa también contiene células mesenquimales no diferenciadas que pueden desarrollarse en odontoblastos, histocitos, que actúan como fagocitos y células linfáticas errantes que funcionan en la producción de anticuerpos.

2.2.1.4. Inicio de la inflamación en la caries

La inflamación es una reacción local del organismo a la acción de un agente agresor. El proceso inflamatorio de la pulpa es similar al de otros tejidos, sin embargo, se encuentra rodeada por los tejidos duros del diente, limitada en un espacio cerrado e inextensible. Además la vascularización pulpar es terminal y por otra parte la pulpa presenta la capacidad de formar dentina reparativa. La reacción de la pulpa frente a una lesión severa, caries,

trauma o lesión iatrogénica, se inicia con la formación de dentina reparativa secretada por células mesenquimales diferenciadas en nuevos odontoblastos; la calidad y grosor de esta dentina depende de la rapidez en la progresión de la caries.

Cuanto más rápida, más irregular y escasa es la dentina, más intensos son los agentes irritantes. A continuación se origina una dilatación vascular y se observa la presencia de células inflamatorias que originan una pulpitis crónica parcial. Si el estímulo continua, ésta se agudiza y progresa apicalmente hacia una pulpitis crónica total con posibilidad de necrosis.

De esta manera, los diferentes cuadros patológicos pulpares se clasifican en:

- **Pulpitis reversible:** Aparece ante una agresión leve (caries incipiente, procedimientos operatorios, trauma oclusal). Se produce la retracción de la prolongación citoplasmática de los odontoblastos y la migración de sus núcleos hacia

los túbulos dentinarios. Cuando el proceso avanza, los productos de la degradación celular agravan el cuadro y originan una vasodilatación capilar, que conduce a un aumento de la presión tisular. A la vez ocurre una salida del líquido plasmático (edema), de leucocitos e infiltrado inflamatorio que aumenta la presión sobre las terminaciones nerviosas. En este momento es cuando se origina clínicamente el dolor, generalmente como una hipersensibilidad frente a estímulos externos (frío, calor, aire y dulce).

- **Pulpitis irreversible:** Es el cuadro en el que la inflamación persiste por la acción de las bacterias o de los productos tóxicos de degradación. Predominan las células plasmáticas y los linfocitos, formando un tejido de granulación que intenta delimitar y reparar el tejido dañado. Se trata de una fase más avanzada de la inflamación aguda y pulpitis crónica

- **Necrosis:** Es la consecuencia final de una inflamación aguda y crónica. Comienza a producirse por la zona coronal del tejido pulpar y se extiende a la pulpa radicular en sentido apical. Puede ser una necrosis total o parcial según la cantidad del tejido afectado.
- **Procesos degenerativos:** Son entidades patológicas no infecciosas que aparecen como resultado de una irritación pulpar permanente. Se caracterizan por ser irreversibles, progresivas y asintomáticas.

2.2.2. Terapéutica pulpar en dentición temporal

2.2.2.1. Necesidad de la terapéutica endodóntica

Específicamente el esmalte y la dentina de las piezas primarias son sólo mitad de espesor que las piezas permanentes. La pulpa por tanto está más cercana a la superficie exterior, y las caries pueden penetrar fácilmente. Por ejemplo el cuerno pulpar mesial del

primer molar superior está a 1.8mm aproximadamente de la superficie exterior del esmalte y en el primer molar mandibular primario está a 1.6mm. La rapidez y facilidad que tienen las caries de penetrar a la pulpa dental fuerzan al odontólogo a la necesidad de establecer una terapéutica pulpar.

La presencia del espacio en el arco dental es uno de los objetivos primarios de la terapia pulpar. La pérdida prematura de los dientes temporarios puede causar aberraciones en la longitud del arco.

2.2.2.2. Terapéutica endodóntica

Las terapéuticas endodónticas más comunes son: recubrimiento pulpar directo, pulpotomía y pulpectomía. La pulpectomía es la que se ejecuta con menos frecuencia debido a la dificultad para instrumentar y obturar los conductos radiculares sin dañar el germen dental subyacente.

2.2.3. Pulpotomía en dientes deciduo

2.2.3.1. Definición

La pulpotomía es un tratamiento endodóntico conservador que se puede realizar en dientes deciduos como en permanentes jóvenes; que consiste en la remoción de la pulpa coronal inflamada dejando la pulpa radicular libre de inflamación, esta técnica es complementada con la aplicación de fármacos que, protegiendo y estimulando la pulpa residual, favorecen su cicatrización y la formación de una barrera calcificada de neodentina, permitiendo la conservación de la vitalidad pulpar. La pulpa remanente, debidamente protegida y tratada, continúa de forma indefinida en sus funciones sensoriales, defensivas y formadora de dentina. (12)

Es un procedimiento que involucra la amputación de la porción coronal de la pulpa dental afectada o infectada y el tratamiento de los muñones radiculares con un fármaco. (13) La pulpa dental como todo tejido especializado cumple con funciones específicas según las células que lo componen: formativa, sensorial,

nutritiva y defensiva o protectora.

Hay tres enfoques principales de esta técnica:

- Desvitalización:** En esta clasificación se destruye el tejido vital.
- Preservación:** Aquí se busca conservar al máximo la vitalidad pulpar sin provocar la reparación dentinaria.
- La regeneración:** Trata de estimular la función pulpar para estimular la formación de un puente de dentinario, es decir, tienen inducción reparativa.

2.2.3.2. Indicaciones para la pulpotomía

Si la inflamación se ha propagado hacia el interior de los tejidos de los conductos radiculares, debe considerarse un tratamiento de pulpectomía o de extracción de la pieza afectada. Así pues, la presencia de cualquier signo o síntoma de afectación pulpar que se extienda a nivel radicular contraindica la pulpotomía.

Para realizar la pulpotomía hay que tener en cuenta

ciertas consideraciones clínicas y radiológicas: (14)

A. Clínicas

- Exposición pulpar por caries menor a 1mm o mecánica.
- La coloración del tejido pulpar expuesto, rojo vivo.
- Inflamación limitada a la pulpa cameral.
- La intensidad de la hemorragia posterior a la exposición y fácil control.
- El dolor provocado y no persistente.
- Que no exista evidencia de reabsorción interna.
- Ausencia de fistula o algún absceso.
- Dientes sin movilidad patológica, sin sensibilidad a la percusión.
- Dientes que después del tratamiento pulpar puedan ser restaurados adecuadamente.

B. Radiológicas

- Ausencia de radiolucidez periapical, Interradicular o de furca, ensanchamiento del ligamento periodontal.
- Dientes con reabsorción radicular fisiológica menor o igual al 30% de la longitud de la raíz.

2.2.3.3. Contraindicaciones para la pulpotomía

- Dientes con historia dolorosa crónica.
- Dientes con movilidad patológica.
- Dientes con procesos infecciosos apicales y/o interradiculares. o Reabsorción radicular extensa avanzada.
- Dientes que presentan fístulas.
- Dientes con hemorragia no controlable por presión, después de la remoción de la pulpa cameral.
- Dientes que no presentan sangrado pulpar.
- Pacientes con mal estado de salud general o con enfermedades tales como: hemofilia, leucemia, pielonefritis, cardiopatías, diabetes, etc. (15)

2.2.3.4. Técnicas de la pulpotomía

La técnica de pulpotomía consiste básicamente en la extirpación de la pulpa coronal y la colocación en la entrada de los canales de diferentes materiales quedan el nombre al tipo de pulpotomía (pulpotomía al formocresol, pulpotomía al Sulfato Férrico, pulpotomía al glutaraldehído, pulpotomía al hidróxido de calcio, pulpotomía al MTA, etc.).

En los protocolos de la American Association of Pediatric Dentistry (AAPD) se describe el procedimiento de pulpotomía en los dientes temporales como la amputación de la porción coronal (afectada o infectada) de la pulpa dental, preservando la vitalidad y la función de la pulpa radicular restante.

A. Procedimiento de la pulpotomía

La pulpotomía se realiza de la forma siguiente (16)

1. Colocación del anestésico tópico.
2. Anestesia infiltrativa o troncular de la pieza dental.
3. Aislamiento absoluto con dique de goma.
4. Apertura de la cavidad y eliminación de la caries

con una fresa redonda montada en una pieza de alta velocidad.

5. Diseño de la cavidad, que será de tamaño suficiente para acceder a la totalidad del techo de la cámara y eliminar el techo de la cámara pulpar.
6. Extirpación de la pulpa cameral con cucharilla; fresa redonda a baja velocidad con cuidado de no perforar el suelo pulpar.
7. Irrigación con agua destilada y se seca con algodón.
8. Exploración de la cámara pulpar valorando el sangrado.
9. Control de la hemostasia.
10. Colocación del material de recubrimiento.
11. Restauración provisional de la pieza.

2.2.3.5. Fracaso de una Pulpotomía

En las revisiones periódicas del tratamiento de pulpotomía es esencial la exploración radiográfica

junto a la clínica, puesto que la mayoría de los fracasos se detectan en las radiografías posteriores de control (17) y generalmente no cursan con dolor.

A. Hallazgos clínicos: se debe considerar como evidencia de éxito del tratamiento de pulpotomía la presencia de vitalidad en la pulpa radicular, la ausencia de síntomas o signos clínicos patológicos (dolor, tumefacción, sensibilidad) y la ausencia de patología en los dientes permanentes de reemplazo. (18)

B Hallazgos radiológicos: se debe considerar como evidencia de éxito del tratamiento de pulpotomía la ausencia de signos radiológicos de reabsorción patológica interna y/o externa y de patología en los tejidos inter o perirradiculares. (19)

- **La reabsorción dentinaria interna,** consiste histológicamente en la reabsorción de la dentina por los odontoclastos, con una invasión pulpar del área reabsorbida. Puede ocurrir en la cámara o en los conductos radiculares, y se extiende de forma centrífuga, pudiendo alcanzar

el cemento radicular. Para que tenga lugar la acción de los odontoclastos, es imprescindible que exista tejido pulpar vital, generalmente inflamado. Puede ser idiopática, pero dos causas frecuentes son los tratamientos de pulpotomía y pulpectomía parcial.(20)

Se ha descrito la reabsorción radicular interna como el signo radiológico más frecuente en molares pulpotomizados y se han atribuido a la inflamación de la pulpa residual, pues generalmente se observa en la zona donde se aplicó el fármaco.(21) Las investigaciones histológicas realizadas han puesto de manifiesto que esto ocurre independientemente del medicamento empleado.(22)

No obstante, algunos investigadores como Fei S. y cols.(23) no consideran la presencia de reabsorción radicular interna como un signo de fracaso sino más bien un efecto secundario que,

en algunos casos, no compromete la funcionalidad del diente.

La reabsorción interna se diagnostica por el examen radiológico, que revela una imagen radiolúcida con un agrandamiento irregular del contorno del conducto. Generalmente la sintomatología es nula y las pruebas de vitalidad suelen ser normales.

Si la reabsorción produce una comunicación con el periodonto, sobreviene la necrosis pulpar. Cuando muere todo el tejido pulpar, se detiene la reabsorción.

- **Reabsorción radicular externa:** en los molares temporales aparece una radiotransparencia en la zona de bifurcación o trifurcación, mientras que en los dientes anteriores esta radiotransparencia se puede presentar en los ápices o bien al lado de las raíces. El diagnóstico diferencial entre una reabsorción interna y externa es difícil cuando se

ha producido la perforación total de la pared dentinaria. (24) A mayor destrucción, mayor movilidad del diente; así mismo suele aparecer una fístula. (25)

La presencia de procesos de reabsorción radicular es considerada como un fracaso radiológico, pero esto no implica siempre un fracaso clínico.(26)

- **Lesiones radiolúcidas en la bifurcación o trifurcación radicular de los molares:** Puede indicar el fracaso del tratamiento. Asimismo, se ha descrito la aparición de lesiones quísticas perirradiculares. (27)

2.2.4. Sulfato férrico.

El sulfato férrico ($\text{Fe}_2[\text{SO}_4]_3$) se emplea como agente hemostático de tejidos blandos en la toma de impresiones de coronas y puentes. Otra forma, es el subsulfato férrico ($\text{Fe}_4[\text{OH}]^2[\text{SO}_4]_5$) o solución de Monsel. La primera vez que se empleó esta solución fue en el

Hospital Militar de Burdeos, Francia. En este tiempo se empleaba principalmente con fines dermatológicos y para biopsias de mucosas como agente hemostático. El éxito de esta solución radicaba en su propiedad de control hemorrágico, pero teñía y producía cambios degenerativos y reactivos. (28)

En Odontología, ha sido empleado principalmente para el control de sangrado en cirugía oral, así como para provocar retracción gingival para la toma de impresiones.(29)

Los autores que lo han investigado se basan en la capacidad hemostática de esta sustancia y en que formaría, sobre la pulpa tratada, un complejo proteínico como el que se forma en el tratamiento vascular. Esto impediría el paso de sustancias irritantes y permitiría, en pulpotomías, evitar los problemas derivados de la formación del coágulo y de la cascada inflamatoria, reduciendo así las posibilidades de inflamación crónica y de reabsorciones radiculares internas, que son los factores que principalmente llevan al fracaso la técnica de pulpotomías en dientes temporales. (30)

2.2.4.1. Composición

Sulfato Férrico $Fe^{2+} (SO_4)^{3-}$, que es un compuesto constituido por dos sales, la sal de ácido sulfúrico y la sal férrica, y de pH ligeramente ácido.

La solución de sulfato férrico usada en procedimientos de pulpotomías tiene la siguiente composición:

- Sulfato férrico → 15,5%
- Glicerina y Fenol USP → 84,5%

2.2.4.2. Modo de acción

Cuando este producto contacta con la sangre, se forma un complejo de proteína iónica de hierro y una aglutinación de proteínas sanguíneas, formándose un microcoágulo y una membrana que sellan mecánicamente las venas dañadas, limitando así el sangrado. La aglutinación de proteínas sanguíneas, resultante de la reacción de la sangre con los iones de sulfato férrico y con el pH ácido de (0.21) de la solución, forman un tapón que oblitera los vasos capilares.

Su uso ha sido propuesto bajo la premisa de que puede evitar los problemas relacionados con la formación del coágulo, lo que disminuiría la inflamación y la posible reabsorción interna. La sangre coagulada formada sobre la superficie disminuye la frecuencia de curación histológica completa.

Estudios histológicos han evidenciado que en pulpotomías, luego de 4 semanas del uso del sulfato férrico hay una completa destrucción del tejido pulpar, con áreas de infiltrado inflamatorio agudo, asociado a este hecho se determinó que el compuesto no estimuló la formación de puente de dentina de reparación, contraindicando por este motivo su uso.

2.2.4.3. Indicaciones de uso en odontología

La solución de sulfato férrico en la odontología puede ser usada en:

- Procedimientos de coronas y puentes en prostodoncia como hemostático retractivo.
- Para asegurar el control del fluido gingival.
- En tratamientos de pulpotomias.

- En cirugía de endodoncia para controlar la hemorragia.
- Controlar la hemorragia en cirugía oral.

2.2.4.4. Pulpotomía con sulfato Férrico

1. Colocación del anestésico tópico.
2. Anestesia infiltrativa o troncular de la pieza dental.
3. Aislamiento absoluto con dique de goma.
4. Apertura de la cavidad y eliminación de la caries con una fresa redonda montada en una pieza de alta velocidad.
5. Eliminar el techo de la cámara pulpar.
6. Extirpación de la pulpa cameral con cucharilla; o fresa redonda a baja velocidad con cuidado de no perforar el suelo pulpar.
7. Irrigación con agua destilada y se seca con algodón.
8. Se embebe una torunda de algodón estéril en sulfato férrico y se coloca dentro de la cavidad por 15 seg.

9. Se elimina exceso de sulfato férrico en las paredes con un algodón.
10. Colocación del material de recubrimiento.
11. Restauración de la pieza y radiografía final.

2.2.5. Técnica radiográfica pediátrica intrabucal

Las técnicas radiográficas intrabucales son la periapical, proximal y oclusal.

2.2.5.1. Técnica periapical

Puede ser efectuada por medio de dos técnicas, la bisectriz o del paralelismo.

La imagen obtenida a través del uso de esta técnica permite observar las relaciones anatómicas entre la dentición decidua y permanente simultáneamente. Además nos auxilia en el diagnóstico de alteraciones coronarias, pulpares y periapicales, así como las principales enfermedades que se presentan en la cavidad bucal.

- **Método del paralelismo o cono largo**

Para realizar este método, el eje central de los rayos x debe incidir perpendicularmente a lo largo del eje del diente y de la radiográfica, los cuales están paralelos entre sí. Para facilitar el método se utiliza dispositivos para la colocación de las radiografías que permiten su correcta dirección del eje de los rayos x y una correcta posición de la cabeza y de la película radiográfica.

2.3. DEFINICIÓN CONCEPTUAL DE TÉRMINOS

- **Manifestaciones clínicas**

Signos y síntomas (fistula en los tejidos blandos, dolor espontaneo, dolor a la palpación digital, dolor a la percusión vertical o horizontal) presentes después del tratamiento de la pulpotomía en el molar decíduo.

- **Manifestaciones radiológicas**

Signos (reabsorción externa e interna, lesión periapical y en furca interradicular, puente dentinario, obliteración del conducto radicular) que se observa a través de la radiografía periapical después del tratamiento de la pulpotomía del molar decíduo.

- **Pulpotomía**

La pulpotomía es un tratamiento endodóntico conservador que se puede realizar en dientes deciduos como en permanentes jóvenes; que consiste en la remoción de la pulpa coronal inflamada dejando la pulpa radicular libre de inflamación, esta técnica es complementada con la aplicación de fármacos.

- **Sulfato Férrico al 15,5%**

Compuesto de hierro con un pH ácido de 0,21 utilizado por su acción fuertemente hemostática en las pulpotomías. Al entrar en contacto con la sangre forma un complejo proteínico y la membrana en este complejo sella los vasos, adicionando las características bactericidas, de modo tal que permite una cavidad limpia y estéril. Además faculta tener una pulpa radicular remanente completamente intacta y logrando que la pulpa haga sus funciones de defensa y formación.

- **Tiempo**

Periodo cuya duración se especifica en días o meses.

- **Edad**

Tiempo que lleva existiendo una persona desde su existencia expresada en años.

- **Sexo**

Constitución orgánica de los seres vivos que se distingue en femenino y masculino.

CAPÍTULO III

METODOLOGÍA DE LA INVESTIGACIÓN

3.1. MATERIALES Y MÉTODOS

Para la realización de la investigación, básicamente los materiales utilizados fueron sulfato férrico al 15,5% instrumental e equipo necesarios para la realización de una pulpotomía y películas radiográficas.

3.1.1. Tipo de investigación

- Descriptiva.

3.1.2. Diseño de la Investigación

El presente estudio se clasifica en:

- Longitudinal.
- Prospectivo.

3.2. POBLACIÓN Y MUESTRA DE ESTUDIO

- **Población:** La población a estudiar, estuvo conformada por todos los niños entre 3 a 8 años con indicación de tratamiento de pulpotomía que acudieron a la Clínica Odontológica de la Universidad Nacional Jorge Basadre Grohmann de Tacna en el periodo Académico (IS) del 2013.
- **Muestra:** La muestra estuvo integrada por niños entre 3 a 8 años que se realizaron tratamiento de pulpotomía con sulfato férrico al 15,5% en molares temporales que acudieron a la Clínica Odontológica de la Universidad Nacional Jorge Basadre Grohmann de Tacna en el periodo Académico (IS) del 2013. Fue un total de 16 niños.
- **Tipo de muestreo:** Es un muestreo no probabilístico, se realizó por conveniencia, cada unidad muestral se ajustó a criterios de inclusión y criterios de exclusión:

Criterios de inclusión

Para el estudio se seleccionaron primeros y segundos molares temporales que:

- Voluntariamente acepten colaborar con el trabajo de investigación.
- Pacientes con tratamiento de pulpotomía aplicados con sulfato férrico al 15,5% en molares temporales.
- Pacientes que presentaron restauración definitiva en molares temporales con tratamiento de pulpotomía.
- Pacientes con tratamiento de pulpotomía no mayor a 10 días.
- No hallan recibido tratamiento de pulpotomía previamente (retratamiento).

Criterios de exclusión

- Pacientes que no estuvieron comprendidos entre la edad de 3 a 8 años.

- Pacientes que presentaron traumatismo (fracturas, golpes) en la pieza tratada durante el periodo de estudio.
- Pacientes que estuvieron recibiendo algún tipo de prescripción farmacológico para el dolor después del tratamiento de pulpotomía.
- Pacientes que tuvieron algún tipo de enfermedades sistémicas o enfermedades mentales.
- Pacientes en condiciones de estadía temporaria en la localidad menor a seis meses.

3.3. TÉCNICAS E INSTRUMENTOS DE RECOLECCIÓN DE DATOS

Se empleó como instrumento una Ficha diseñada, con la finalidad de registrar las manifestaciones clínicas y radiográficas de las molares deciduas con tratamiento pulpar a base del sulfato férrico al 15,5 %. (Anexo N° 01). La ficha fue tomada como referencia del trabajo de tesis denominada “Estudio comparativo clínico y radiológico del Sulfato Férrico al (15,5%) y formocresol (fórmula de Buckley) en pulpotomías de molares deciduas” por Sano T. y Jorge Valdivieso V.

3.4. PROCEDIMIENTO DE RECOLECCIÓN DE DATOS

Se realizó a través de la aplicación del instrumento (Anexo N° 01), los apuntes fueron a manera escrita. El seguimiento post-operatorio fue realizado por la misma investigadora.

Para la participación del estudio, se obtuvo el consentimiento informado voluntario firmado por los padres/tutores de los participantes (Anexo N° 02).

Los días de recolección de datos fueron los lunes y miércoles en el horario de 2:00p.m a 6:00p.m, en la Clínica Odontológica de la Universidad Nacional Jorge Basadre Grohmann.

Se realizó individualmente el registro de cada paciente, consignando lo referente a sus datos personales y se realizó la evaluación clínica y radiológica de las piezas.

Las revisiones periódicas se ejecutó con tres controles: 1°control inmediato (7-10 días), 2° control mediato (3 meses), 3°control mediato (6 meses).

A. Evaluación clínica

- **Dolor a la palpación digital:** Se consideró la sensibilidad de los

tejidos blandos en el área peridental. de la molar decidua seleccionada durante la palpación digital hecha con el dedo índice.

- **Fístula en los tejidos blandos.** Se evaluó la presencia clínica de fístula con o sin supuración en relación a la pieza tratada.
- **Dolor espontáneo:** Cuando refiere dolor en la pieza tratada constante, dolor en las noches y no hay alivio con medicación.
- **Dolor a la percusión vertical.** Se utilizó la parte posterior del mango del espejo bucal, percutiendo sobre el borde oclusal en sentido vertical de la molar decidua tratada.
- **Dolor a la percusión horizontal.** Se utilizó la parte posterior del mango del espejo bucal, percutiendo en forma lateral en las caras libres de la molar decidua tratada.

B. Examen radiológico

Las radiografías fueron tomadas con la técnica de paralelismo y analizadas con ayuda de una lupa sobre un negatoscopio, con el fin

de determinar la ausencia o presencia de:

- **Reabsorción radicular interna:** Se consideró la existencia al observar una imagen radiolúcida con un agrandamiento ovalado regular en el espacio del conducto radicular.
- **Reabsorción radicular patológica externa:** Se consideró la discontinuidad del borde externo y la ausencia de la lámina dura a nivel de la furca interradicular, además en la zona apical la discontinuidad de bordes de la molar decidua tratada.
- **Lesión periapical:** Se consideró un área radiolúcida en el ápice, con disminución o ausencia del trabeculado óseo en ese nivel.
- **Lesión en furca interradicular:** Se consideró una área radiolúcida en la bifurcación radicular, con disminución o ausencia del trabeculado óseo en ese nivel.
- **Puente dentinario:** Se consideró a la presencia de una imagen radiopaca de formación de un puente dentinario, en

el área inmediatamente apical a la restauración de la cámara pulpar, es decir en la entrada del conducto radicular.

- **Obliteración del conducto radicular:** Se consideró a la existencia de una reducción del diámetro interno a lo largo de los conductos pulpaes radiculares.

3.5. PROCESAMIENTO Y ANÁLISIS DE DATOS

Se utilizó los siguientes programas para la realización de dicho estudio: Software estadístico SPSS versión 22 para el procesamiento de los datos, Word 2010 como procesador de texto y Excel 2010 para capturar la base de datos y diseño de tablas.

CAPÍTULO IV

DE LOS RESULTADOS

4.1 RESULTADOS

A continuación se muestra los resultados obtenidos a través del instrumento de trabajo (Anexo N°01).

TABLA N° 1

**DISTRIBUCIÓN DEL NÚMERO MOLARES DECIDUAS TRATADAS.
CON SULFATO FÉRRICO AL 15,5%.**

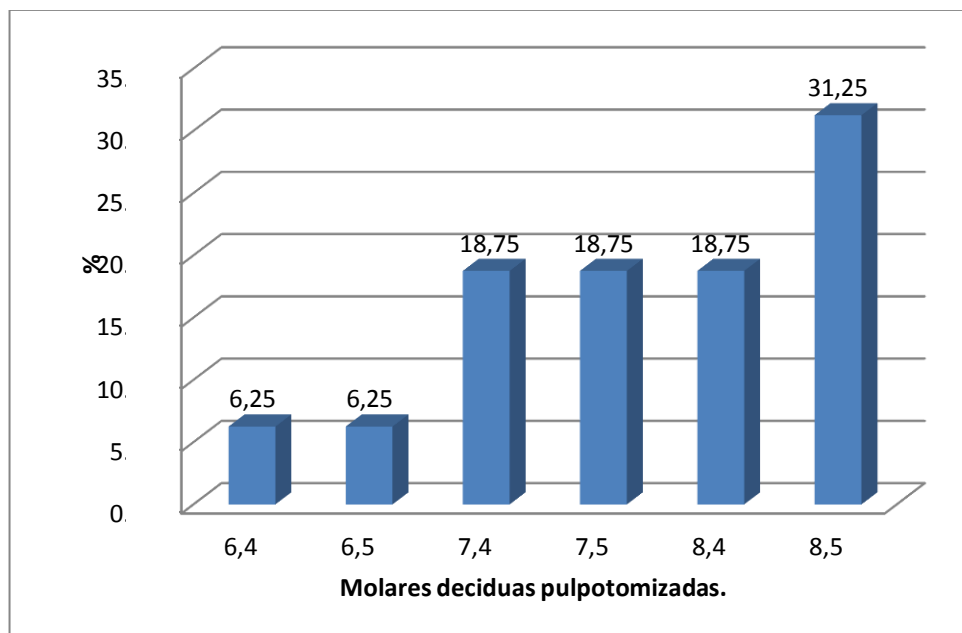
Molares deciduas pulpotomizadas. N° de pza	Frecuencia	Porcentaje
6,4	1	6,25
6,5	1	6,25
7,4	3	18,75
7,5	3	18,75
8,4	3	18,75
8,5	5	31,25
Total	16	100,0

Fuente: Ficha de recolección de datos.

La tabla N°1 muestra que el mayor porcentaje de pulpotomías en molares deciduas tratadas fue 31,25% correspondiente a la pieza 8,5; mientras que el menor porcentaje fue 6,25% correspondientes a las piezas número 6,4 y 6,5.

GRÁFICO N° 1

DISTRIBUCIÓN DEL NÚMERO MOLARES DECIDUAS TRATADAS. CON SULFATO FÉRRICO AL 15,5%.



Fuente: Datos obtenidos de la tabla N°1.

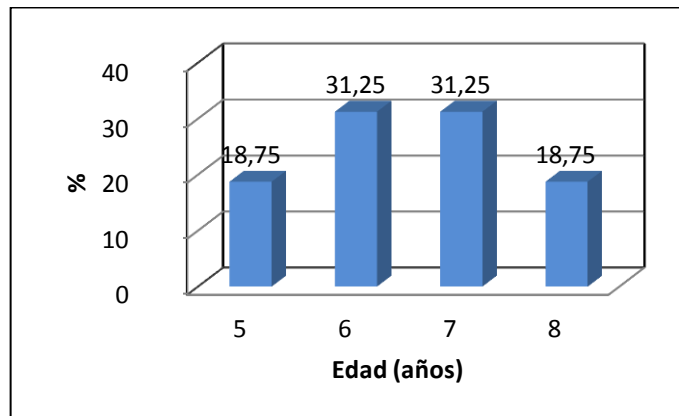
TABLA N° 2

**DISTRIBUCIÓN DE PACIENTES CON TRATAMIENTO DE PULPOTOMÍA
(SF AL 15,5%) SEGÚN EDAD (AÑOS).**

Edad (años)	Frecuencia	Porcentaje
5	3	18,75%
6	5	31,25%
7	5	31,25%
8	3	18,75%
Total	16	100,0%

Fuente: Ficha de recolección de datos

GRÁFICO N° 2



Fuente: Datos obtenidos de la tabla N°2.

La tabla N°2 y gráfico N° 2 muestran que el mayor porcentaje de pacientes con tratamiento de pulpotomía (Sulfato Férrico al 15,5%) fue es 31,25% correspondiente a 6 y 7 años, mientras que el menor porcentaje fue 18,75% correspondiente a 5 y 8 años de edad.

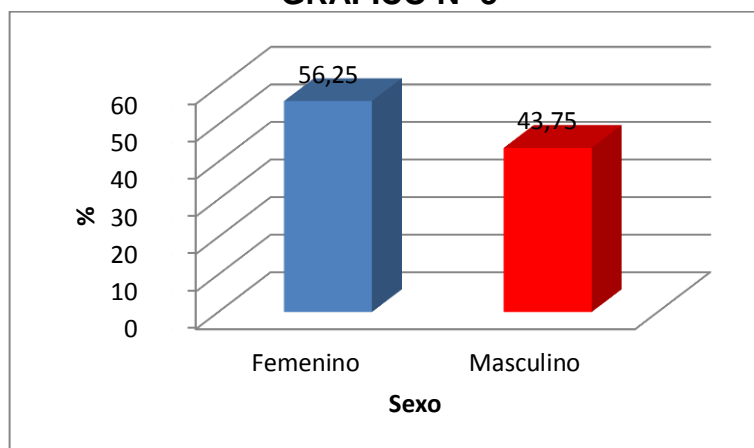
TABLA N° 3

**DISTRIBUCIÓN DE PACIENTES CON TRATAMIENTO DE PULPOTOMÍA
(SF AL 15,5%) SEGÚN SEXO.**

Sexo	Frecuencia	Porcentaje
Femenino	9	56,25
Masculino	7	43,75
Total	16	100,0

Fuente: Ficha de recolección de datos.

GRÁFICO N° 3



Fuente: Datos obtenidos de la tabla N°3.

La tabla N°3 y gráfico N°3 muestra que el mayor porcentaje de pacientes con tratamiento de pulpotomía (Sulfato Férrico al 15,5%) en referencia al sexo, corresponde al sexo femenino con un 56,25%, mientras que con un menor porcentaje de 43,75 % fue de sexo masculino.

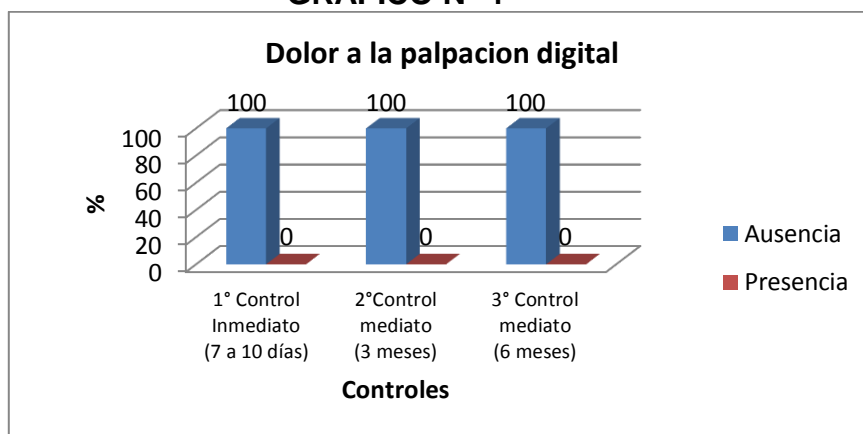
TABLA N° 4

PRESENCIA DE DOLOR A LA PALPACIÓN DIGITAL EN MOLARES DECIDUAS PULPOTOMIZADOS CON SULFATO FÉRRICO AL 15,5% SEGÚN CONTROLES. EXAMEN CLÍNICO.

Dolor a la palpación digital	1° Control Inmediato (7 a 10 días)		2° Control Mediato (3 Meses)		3° Control Mediato (6 meses)	
	N	%	N	%	N	%
Ausencia	16	100	16	100	16	100
Presencia	0	0	0	0	0	0
Total	16	100	16	100	16	100

Fuente: Ficha de recolección de datos.

GRÁFICO N° 4



Fuente: Datos obtenidos de la tabla N°4.

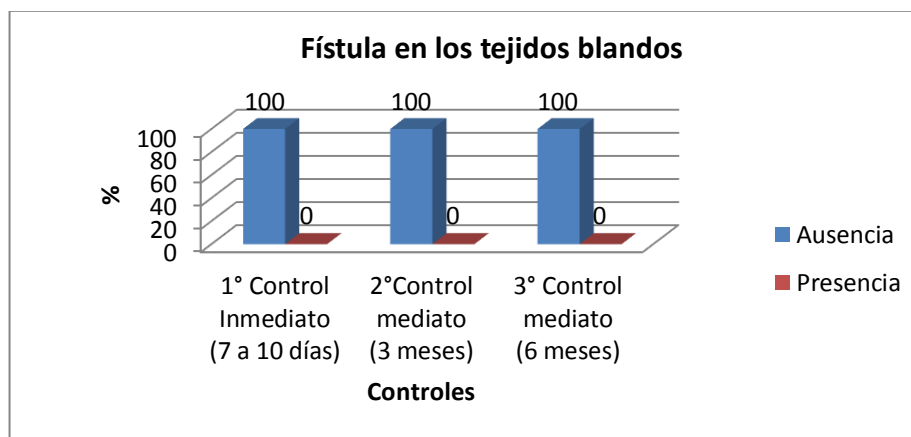
La tabla N°4 y gráfico N° 4 muestra que, los pacientes con tratamiento de pulpotomía (Sulfato Férrico al 15,5%) en el examen clínico no hubo presencia de dolor a la palpación digital en un 100% tanto al 1° Control, 2° Control y 3° Control.

TABLA N° 5
PRESENCIA DE FÍSTULA EN LOS TEJIDOS BLANDOS EN MOLARES DECIDUAS PULPOTOMIZADOS CON SULFATO FÉRRICO AL 15,5%. SEGÚN CONTROLES. EXAMEN CLÍNICO.

Fístula en los tejidos blandos	1° Control Inmediato (7 a 10 días)		2°Control Mediato (3 meses)		3°Control Mediato (6meses)	
	N	%	N	%	N	%
Ausencia	16	100	16	100	6	100
Presencia	0	0	0	0	0	0
Total	16	100	16	100	16	100

Fuente: Ficha de recolección de datos

GRÁFICO N°5



Fuente: Datos obtenidos de la tabla N°5

La tabla N°5 y gráfico N°5 muestra que, los pacientes con tratamiento de pulpotomía (Sulfato Férrico al 15,5%) en el examen clínico no hubo presencia de fístula en los tejidos blandos en un 100% tanto al 1° Control, 2° Control y 3° Control.

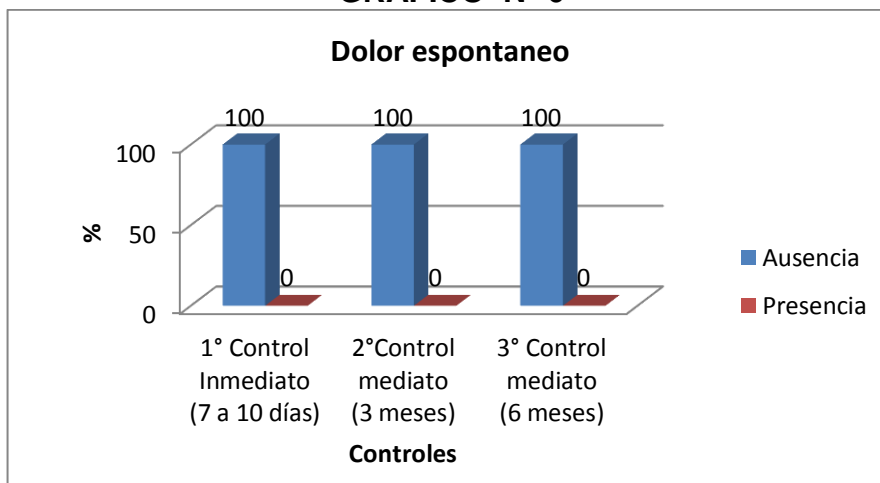
TABLA N° 6

PRESENCIA DE DOLOR ESPONTÁNEO EN MOLARES DECIDUAS PULPOTOMIZADOS CON SULFATO FÉRRICO AL 15,5%. SEGÚN CONTROLES. EXAMEN CLÍNICO.

Dolor espontáneo	1° Control Inmediato (7 a 10 días)		2°Control Mediato (3 Meses)		3°Control Mediato (6meses)	
	N	%	N	%	N	%
Ausencia	16	100	16	100	16	100
Presencia	0	0	0	0	0	0
Total	16	100	16	100	16	100

Fuente: Ficha de recolección de datos

GRÁFICO N° 6



Fuente: Datos obtenidos de la tabla N°6.

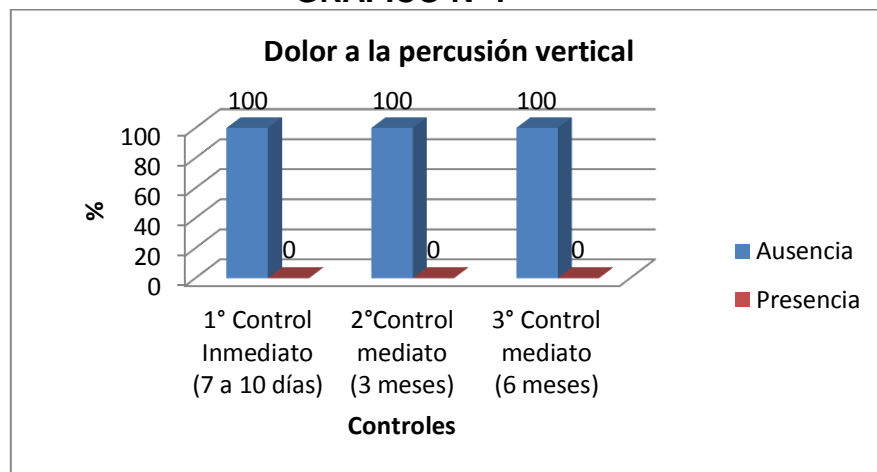
La tabla N°6 y gráfico N°6 muestra que, los pacientes con tratamiento de pulpotomía (Sulfato Férrico al 15,5%) en el examen clínico no hubo presencia de dolor espontáneo en un 100% tanto al 1° Control, 2° Control y 3° Control.

TABLA N° 7
PRESENCIA DE DOLOR A LA PERCUSIÓN VERTICAL EN MOLARES DECIDUAS PULPOTOMIZADOS CON SULFATO FÉRRICO AL 15,5%. SEGÚN CONTROLES. EXAMEN CLÍNICO.

Dolor a la percusión vertical	1° Control Inmediato (7 a 10 días)		2°Control Mediato (3 meses)		3°Control Mediato (6meses)	
	N	%	N	%	N	%
Ausencia	16	100	16	100	16	100
Presencia	0	0	0	0	0	0
Total	16	100	16	100	16	100

Fuente: Ficha de recolección de datos

GRÁFICO N° 7



Fuente: Datos obtenidos de la tabla N° 7

La tabla N°7 y gráfico N°7 muestra que, los pacientes con tratamiento de pulpotomía (Sulfato Férrico al 15,5%) en el examen clínico no hubo presencia de dolor a la percusión vertical en un 100% tanto al 1° Control, 2° Control y 3° Control.

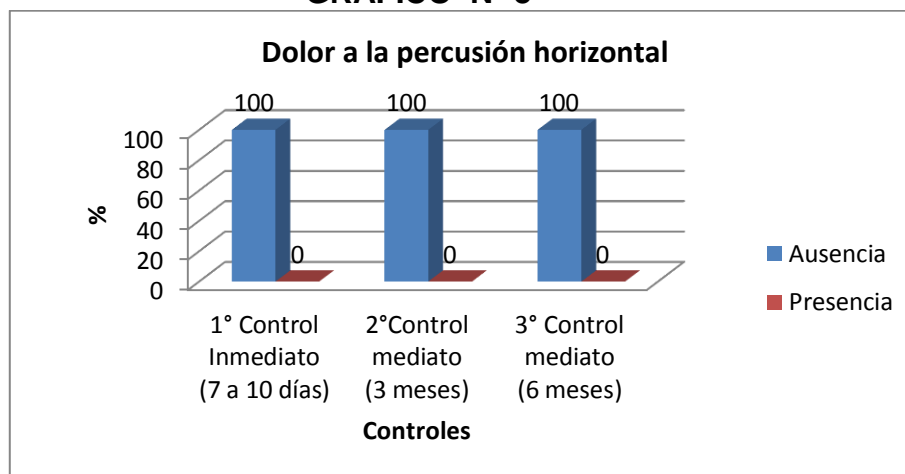
TABLA Nº 8

PRESENCIA DE DOLOR A LA PERCUSIÓN HORIZONTAL EN MOLARES DECIDUAS PULPOTOMIZADOS CON SULFATO FÉRRICO AL 15,5%. SEGÚN CONTROLES. EXAMEN CLÍNICO.

Dolor a la percusión horizontal	1° Control Inmediato (7 a 10 días)		2° Control Mediato (3 meses)		3° Control Mediato (6 meses)	
	N	%	N	%	N	%
Ausencia	16	100	16	100	16	100
Presencia	0	0	0	0	0	0
Total	16	100	16	100	16	100

Fuente: Ficha de recolección de datos.

GRÁFICO Nº 8



Fuente: Datos obtenidos de la tabla N°8

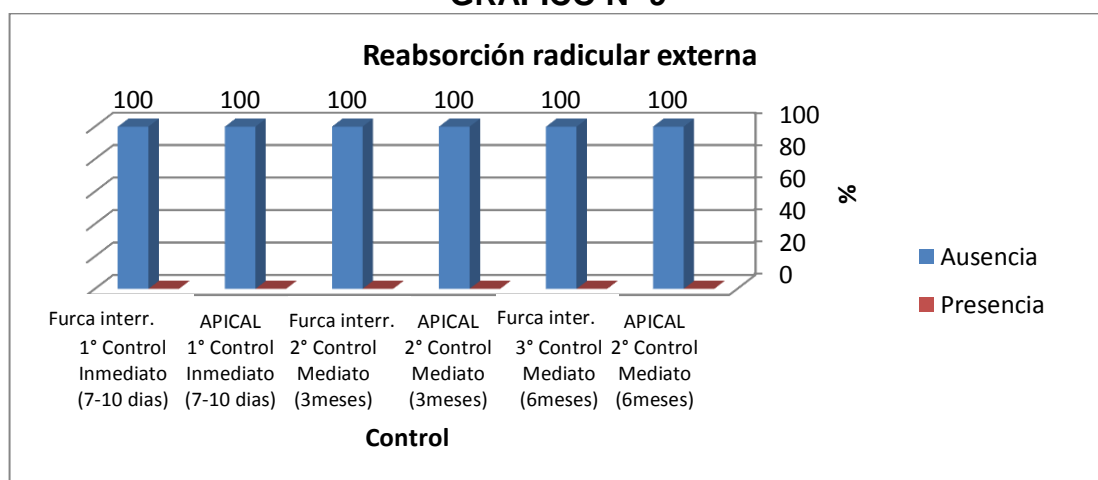
La tabla N°8 y gráfico N°8 muestra que, los pacientes con tratamiento de pulpotomía (Sulfato Férrico al 15,5%) en el examen clínico no hubo presencia de dolor a la percusión horizontal en un 100% tanto al 1° Control, 2° Control y 3° Control

TABLA N° 9
PRESENCIA DE REABSORCIÓN RADICULAR PATOLÓGICA EXTERNA
EN MOLARES DECIDUAS PULPOTOMIZADOS CON SULFATO
FÉRRICO AL 15,5%. SEGÚN CONTROLES.
EXAMEN RADIOLÓGICO.

Reabsorción Radicular Externa	1° Control Inmediato (7 A 10 Días)				2° Control Mediato (3 meses)				3° Control Mediato (6 meses)			
	Furca interr.		Tercio Apical		Furca interr.		Tercio Cervical		Furca interr.		Tercio Apical	
	N	%	N	%	N	%	N	%	N	%	N	%
Ausencia	16	100	16	100	16	100	16	100	16	100	16	100
Presencia	0	0	0	0	0	0	0	0	0	0	0	0
Total	16	100	16	100	16	100	16	100	16	100	16	100

Fuente: Ficha de recolección de datos

GRÁFICO N° 9



Fuente: Datos obtenidos de la tabla N°9.

La tabla N°9 muestra que, las molares deciduos pulpotomizados con Sulfato Férrico al 15,5% en el examen radiológico no se evidenció la presencia de reabsorción externa en un 100% tanto al 1° Control, 2° Control y 3° Control.

TABLA N° 10
PRESENCIA DE REABSORCIÓN RADICULAR INTERNA EN MOLARES
DECIDUAS PULPOTOMIZADOS CON SULFATO FÉRRICO AL
15,5%.SEGÚN CONTROLES. EXAMEN RADIOLÓGICO.

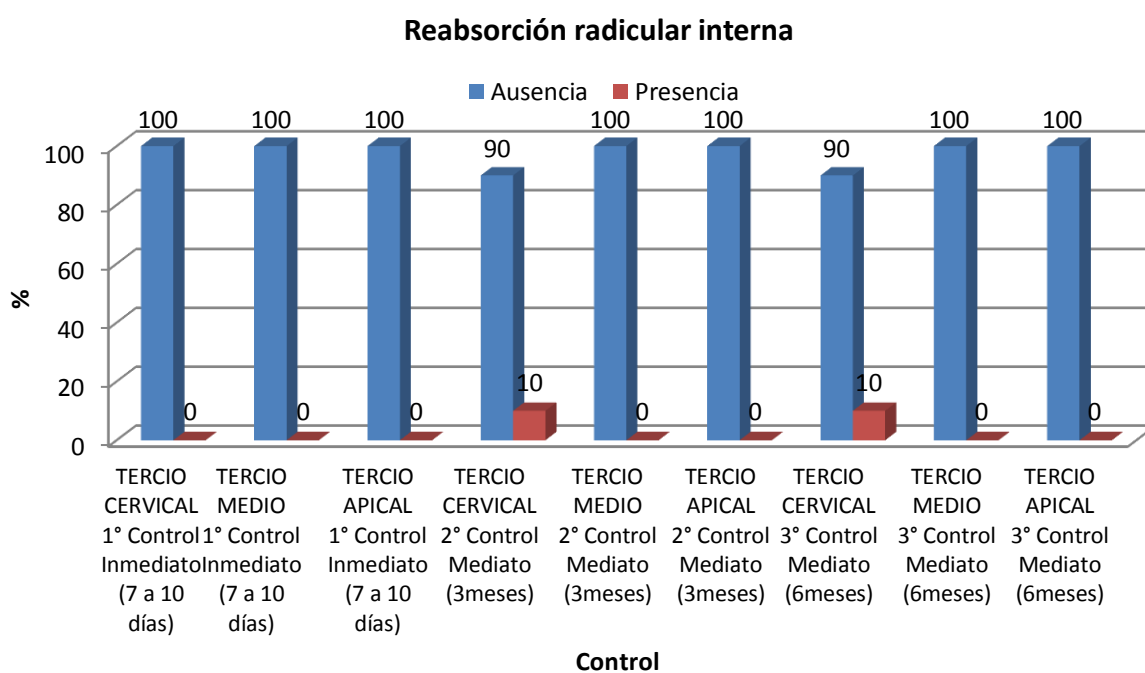
Reabsorción radicular interna	1° Control Inmediato (7 a 10 días)			2°Control Mediato (3 meses)			3°Control Mediato (6 meses)											
	Tercio cervical	Tercio medio	Tercio apical	Tercio cervical	Tercio medio	Tercio apical	Tercio cervical	Tercio medio	Tercio apical									
	N	%	N	%	N	%	N	%	N	%								
Ausencia	16	100	16	100	16	100	15	90	16	100	16	100	15	90	16	100	16	100
Presencia	0	0	0	0	0	0	1	10	0	0	0	0	1	10	0	0	0	0
Total	16	100	16	100	16	100	16	100	16	100	16	100	16	100	16	100	16	100

Fuente: Ficha de recolección de datos.

La tabla N°10 muestra que, las molares deciduas pulpotomizados con Sulfato Férrico al 15,5% en el examen radiológico se evidenció la presencia de una imagen radiolúcida de forma ovalada a nivel del tercio cervical compatible con reabsorción radicular interna tanto en el 2°Control y 3°Control con un 10 %, mientras que tercio medio y tercio apical en los tres controles hubo en un 100% de ausencia.

GRÁFICO N° 10

PRESENCIA DE REABSORCIÓN RADICULAR INTERNA EN MOLARES DECIDUAS PULPOTOMIZADOS CON SULFATO FÉRRICO AL 15,5%. SEGÚN CONTROLES. EXAMEN RADIOLÓGICO.



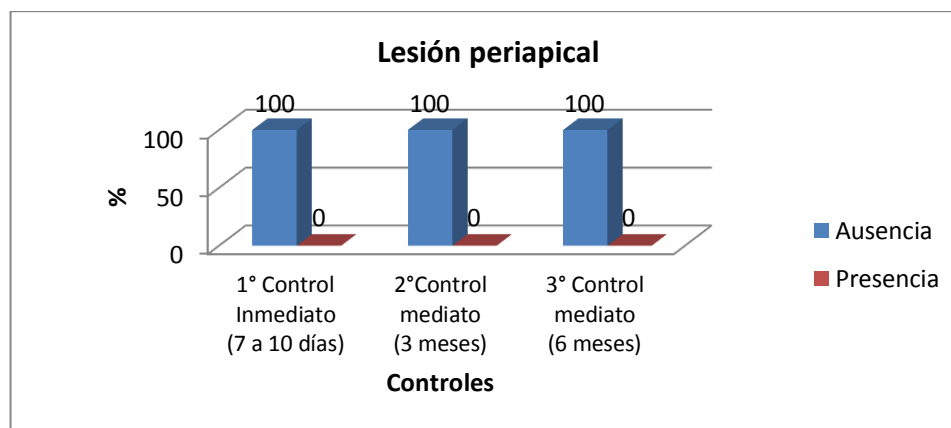
Fuente: Datos obtenidos de la tabla N° 10.

TABLA N° 11
PRESENCIA DE LESIÓN PERIAPICAL EN MOLARES DECIDUAS
PULPOTOMIZADOS CON SULFATO FÉRRICO AL 15,5%.
SEGÚN CONTROLES. EXAMEN RADIOLÓGICO.

Lesión periapical	1° Control Inmediato (7 a 10 días)		2°Control Mediato (3 meses)		3°Control Mediato (6 meses)	
	N	%	N	%	N	%
Ausencia	16	100	16	100	16	100
Presencia	0	0	0	0	0	0
Total	16	100	16	100	16	100

Fuente: Ficha de recolección de datos.

GRÁFICO N° 11



Fuente: Datos obtenidos de la tabla N°11

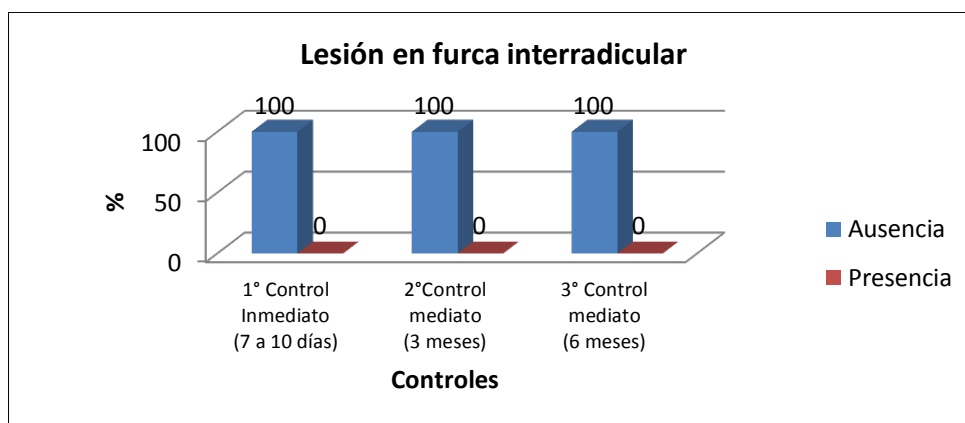
En la tabla N°11 y el gráfico N°11 muestra que, las molares deciduos pulpotomizados con Sulfato Férrico al 15,5% en el examen radiológico no se evidenció la presencia de lesión periapical en un 100% tanto al 1° Control, 2° Control y 3° Control.

TABLA N° 12
PRESENCIA DE LESIÓN EN FURCA INTERRADICULAR EN MOLARES
DECIDUAS PULPOTOMIZADOS CON SULFATO FÉRRICO AL 15,5%.
SEGÚN CONTROLES. EXAMEN RADIOLÓGICO.

Lesión en furca interradicular	1° Control Inmediato (7 a 10 días)		2°Control Mediato (3 Meses)		3°Control Mediato (6 Meses)	
	N	%	N	%	N	%
Ausencia	16	100	16	100	16	100
Presencia	0	0	0	0	0	0
Total	16	100	16	100	16	100

Fuente: Ficha de recolección de datos.

GRÁFICO N° 12



Fuente: Datos obtenidos de la tabla N°12

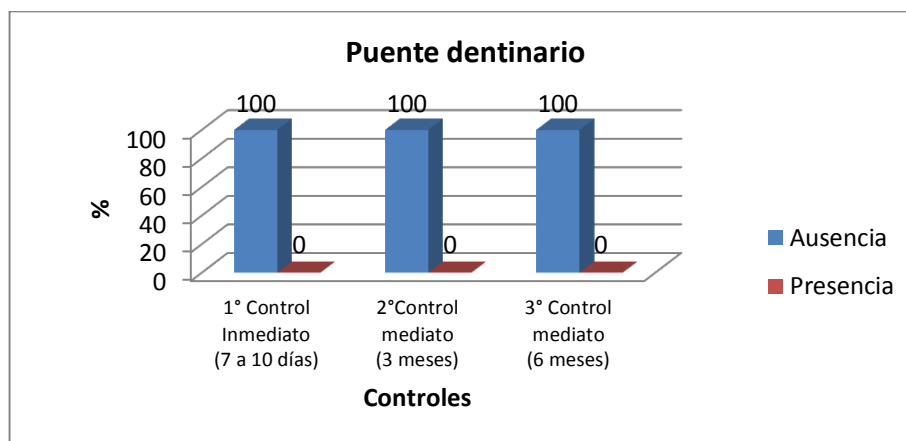
En la tabla N°12 y el gráfico N°12 muestra que, las molares deciduos pulpotomizados con Sulfato Férrico al 15,5% en el examen radiológico no se evidenció la presencia de lesión en furca interradicular en un 100% tanto al 1° Control, 2° Control y 3° Control.

TABLA N° 13
PRESENCIA DE PUENTE DENTINARIO EN MOLARES DECIDUAS
PULPOTOMIZADOS CON SULFATO FÉRRICO AL 15,5%.
SEGÚN CONTROLES. EXAMEN RADIOLÓGICO.

Puente dentinario	1° Control Inmediato (7 a 10 días)		2°Control Mediato (3 meses)		3°Control Mediato (6 meses)	
	N	%	N	%	N	%
Ausencia	16	100	16	100	16	100
Presencia	0	0	0	0	0	0
Total	16	100	16	100	16	100

Fuente: Ficha de recolección de datos.

TABLA N° 13



Fuente: Datos obtenidos de la tabla N°13.

En la tabla N°13 y el gráfico N°13 muestra que, las molares deciduas pulpotomizados con Sulfato Férrico al 15,5% en el examen radiológico no se evidenció la presencia de puente dentinario en un 100% tanto al 1° Control, 2° Control y 3° Control.

TABLA N° 14

**PRESENCIA DE OBLITERACIÓN DEL CONDUCTO RADICULAR
EN MOLARES DECIDUAS PULPOTOMIZADOS CON SULFATO
FÉRRICO AL 15,5%. SEGÚN CONTROLES.
EXAMEN RADIOLÓGICO.**

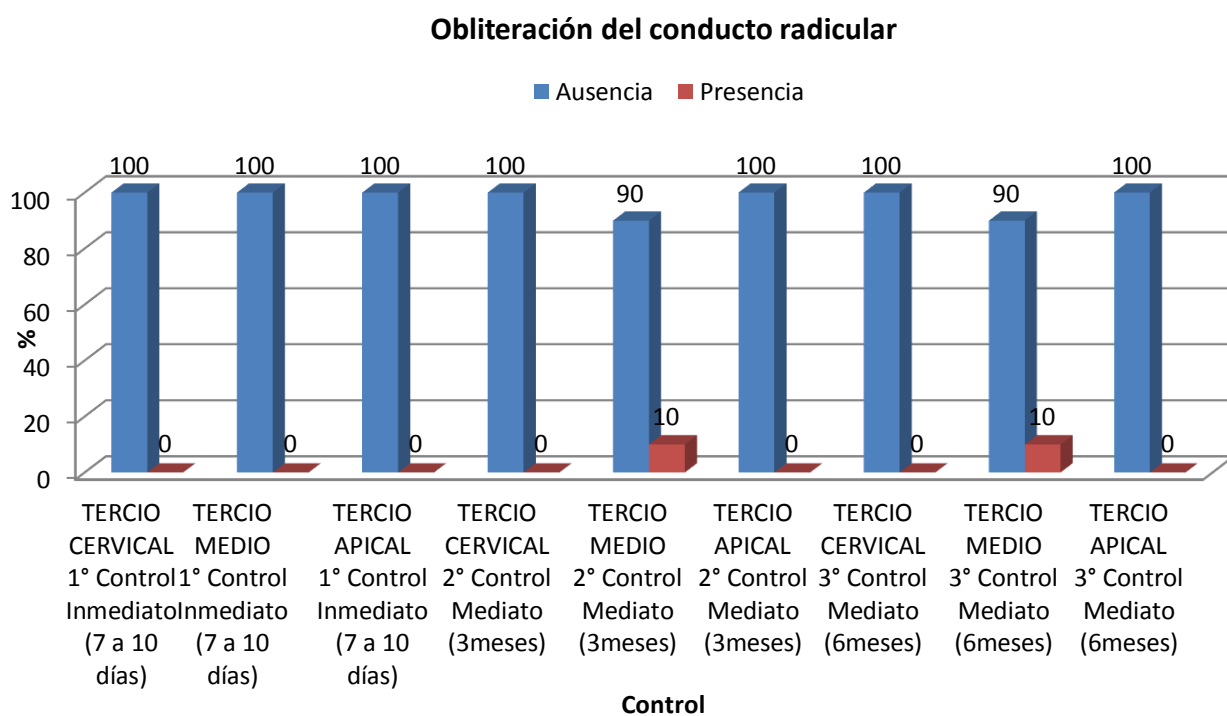
Obliteración del conducto radicular	1° Control Inmediato (7 a 10 días)			2°Control Mediato (3 Meses)			3°Control Mediato (6meses)											
	Tercio cervical	Tercio medio	Tercio apical	Tercio cervical	Tercio medio	Tercio apical	Tercio cervical	Tercio medio	Tercio apical									
	N	%	N	%	N	%	N	%	N	%								
Ausencia	16	100	16	100	16	100	16	100	15	90	16	100	16	100	15	90	16	100
Presencia	0	0	0	0	0	0	0	0	1	10	0	0	0	0	1	10	0	0
Total	16	100	16	100	16	100	16	100	16	100	16	100	16	100	16	100	16	100

Fuente: Ficha de recolección de datos.

La tabla N°14 muestra que, las molares deciduas pulpotomizados con Sulfato Férrico al 15,5% en el examen radiológico se evidenció la presencia de una reducción del diámetro interno a lo largo del conducto pulpar radicular compatible con obliteración del conducto radicular tanto en el 2°Control y 3°Control con un 10 %, mientras que tercio medio y tercio apical en los tres controles hubo un 100% de ausencia.

GRÁFICO N° 14

PRESENCIA DE OBLITERACIÓN DEL CONDUCTO RADICULAR EN MOLARES DECIDUOS PULPOTOMIZADOS CON SULFATO FÉRRICO AL 15,5%. SEGÚN CONTROLES. EXAMEN RADIOLÓGICO.



Fuente: Datos obtenidos de la tabla N°14.

DISCUSIÓN

El tratamiento de pulpotomías en dientes deciduos es un tratamiento controversial en odontopediatría y ha sido un tema de debate por décadas. Ranly clasifica la pulpotomía en base al objetivo del tratamiento en: pulpotomía por desvitalización, preservación y regeneración; y en base a esto indica diferentes medicamentos y/o técnicas para cada caso.

Un medicamento resulta ser efectivo cuando se obtiene éxito tanto clínico como radiológico, además de ser compatible con los tejidos circundantes.

El sulfato férrico $\text{Fe}_2(\text{SO}_4)_3$, es un agente hemostático, usado en el tratamiento de pulpotomías debido a su mecanismo hemostático capaz de minimizar los cambios inflamatorios crónicos y la resorción interna, que es asocia por causa de la formación de un coágulo fisiológico.

En el presente estudio se realizó pulpotomías utilizando el Sulfato férrico al 15,5% cuyos resultados muestran que no hubo manifestaciones clínicas en el 100 %, coincidiendo con los estudios de Fei S. y Orellana C. La ausencia del 100% de dolor a la palpación digital, fístula en los tejidos blandos, dolor espontáneo, dolor a la percusión vertical, dolor a la percusión horizontal con el uso del sulfato férrico en el 1°,2° y 3° control,

indicaron que por lo menos en este periodo de tratamiento no se manifiestan clínicamente fracasos. Estos signos indican el éxito clínico del Sulfato Férrico tal como lo manifiesta Fei S. y cols, Sano y cols, Vera y cols, y Cuadros F.

En este estudio, la obliteración de conducto radicular fue observada como un estrechamiento y disminución del diámetro de los conductos radiculares, haciendo las comparaciones de las radiografías iniciales con las radiografías de cada periodo, estando presente en un 6,25% en el tercer mes y 6,25% en el sexto mes de control, coincidiendo con el estudio de Fei S. y Smith A. en el tiempo que se manifiesta. La obliteración de los conductos o metamorfosis cálcica, es un efecto secundario de muchos tratamientos de pulpotomía en dientes temporales pero que no se considera un fracaso radiológico.

Además, durante el tercer mes de control se halló una evidencia radiográfica de 6,25% compatible con reabsorción radicular interna en el tercio cervical, coincidiendo con el estudio de Sano y Vera, pero dicha evidencia en otros estudios tales como Cuadros F. y Urteaga A, es hallada a partir del sexto u octavo mes de control.

El origen de una reabsorción interna, es la inflamación crónica del tejido pulpar y la presencia de tejido parcialmente necrótico que produce

su progresión. Smith A. en su investigación concluyeron que si la reabsorción no afecta al hueso adyacente al molar que se realizó la pulpotomía, éste no dará problemas clínicos.

En todos los molares analizados en este estudio, después de realizar la hemostasia con el sulfato férrico, la cámara pulpar se rellenó con óxido de zinc-eugenol, de esta forma el material de relleno cameral entró en contacto con un tejido pulpar vital e inflamado, pudiendo ser la causa para la inducción de procesos de reabsorción radicular interna, tal como en el estudio de Fei S. lo describe.

Sin embargo, el papel específico de la colocación directa de este cemento sobre el tejido pulpar no se ha estudiado en este trabajo, por lo que se requiere mayor investigación al respecto.

Por otro lado Calatayud J. y cols en su estudio de metaanálisis destaca que el éxito clínico y radiológico tiende a disminuir con el tiempo, pero aun así alcanza unos buenos resultados. Así mismo, la metamorfosis cálcica también tiende a aumentar con el tiempo.

CONCLUSIONES

- Las evidencias clínicas post-tratamiento de pulpotomías con Sulfato férrico al 15,5% en molares temporales a la semana, al tercer mes y sexto mes no se presentó en un 100 %.
- Las evidencias radiológicas presentes post-tratamiento de pulpotomías con Sulfato férrico al 15,5% en molares temporales fueron la reabsorción interna y obliteración de conducto en el tercer mes y sexto mes en un 6,25%.
- La ausencia del 100% de manifestaciones clínicas indican que por lo menos en este periodo de tratamiento (6 meses) no se manifiestan clínicamente fracasos. Estos signos indican el éxito clínico del Sulfato Férrico.

RECOMENDACIONES

Independientemente de los resultados, se sugiere realizar estudios adicionales y con el complemento de estudios histológicos para poder considerar al sulfato férrico como medicamento promisorio en la terapia de pulpotomías en dientes deciduos.

Los estudios en humanos con Sulfato Férrico son limitados en tiempo y en tamaño de muestra. Adicionalmente, los estudios de Sulfato Férrico a largo tiempo con muestras grandes nos llevarían a encontrar una nueva opción que supere al uso del formocresol.

REFERENCIAS BIBLIOGRÁFICAS.

1. King SR, McWhorter AG, Seals NS. Concentration Of Formocresol used by pediatric dentist in primary tooth pulpotomy. *PediatrDent.* 2002.
2. Mayores RE; *Manual de Odontología pediátrica*; 2da Edición. México: Nueva Editorial Interamericana; 1991.pp 81-98.
3. University of Medicine and Dentistry of New Jersey. EOHSS FACT SHEET.. [Acceso 5/02/13]. Disponible en:
<http://www.2.umdnj.edu.eohssweb/publications/formaldehyde.pdf>.
4. Fei S, Udin Richard D, Jonhson Ronald. A clinical study of sulfate férrico as a pulpotomy agent in primary teeth. *Pediatric Dentistry.* 1991.

5. Smith A. Nikki L.,Seale N.Sue, Nunn Martha E. Ferric sulfate pulpotomy in primary molars: a retrospective study. *Pediatr Dent* 2000; 22: 192-199.

6. Ana Vera, Alexandra Chacón. Pulpotomías con sulfato férrico: casos clínicos. *Rev. Soc. Chile. Odontopediatría*. 2006; Vol. 21(2):42-42

7. Calatayud J, Casado I, Álvarez C. Análisis de los estudios clínicos sobre la eficacia de las técnicas alternativas al formocresol en las pulpotomías de dientes temporales. *Rev. Odontoestomatológica* 2006; 22 (4): 229-239

8. Orellana Centeno,González Quintero,Nava Calvillo, Nava Zarate,Ponce Palomares. Comparación de la efectividad del sulfato férrico como método alternativo en pulpotomías infantiles in vivo. *Revista Latinoamericana. de Ortodoncia y Odontopediatría* "Ortodoncia.ws edición electrónica Noviembre 2011. Obtenible en: www.ortodoncia.ws. Consultada,18/05/14

9. Cuadros Fernández, Cristina. Estudio clínico comparativo de diferentes agentes pulpares en Pulpotomías de molares primarios. Tesis doctoral, Barcelona: Universidad Internacional de Catalunya. 2013.

10. Urteaga Aragon , Johny .Estudio clínico-radiológico comparación entre el efecto del sulfato férrico y formocresol en pulpotomías de molares deciduos. Tesis de graduación. Lima: Universidad San Martin de Porres. 1998.

11. Sano T., Jorge; Valdivieso V., Mónica. Estudio comparativo, clínico radiológico del sulfato férrico (15,5%) y formocresol (Fórmula de Buckley) en pulpotomías de molares deciduas. Tesis de graduación. Lima: Universidad Peruana Cayetano Heredia. 2001.

12. Calatayud J, Casado I, Álvarez C. Análisis de los estudios clínicos sobre la eficacia de las técnicas alternativas al formocresol en las pulpotomías de dientes temporales. Rev. Odontoestomatologica.2006; vol.22 (4): 229- 39.

13. Estela B. Comparación de la eficacia clínica del formocresol con el hidróxido de calcio en pulpotomías de dientes primarios: Reporte preliminar. Revista ADM 2008;22(3):117-120.

14. Indicaciones clínicas y radiológicas para realizar una pulpotomía (Adaptado de Castillo R, Perona G, Kanashiro C, Perea M, Silva F. Estomatología Pediátrica, Editorial. RIPANO Madrid 2010; 174-191.

15. Léa Bezerra Da Silva; Tratado de odontopediatría; 1ra edición; AMOLCA; México. 2008, pp 76-102



16. Camp JH, Barrett EJ, Pulver F. Endodoncia pediátrica: tratamiento endodóncico en la dentición temporal y permanente joven. En: Cohen S, Burns RC, editores. Vías de la pulpa. 9ªed. Madrid: Mosby Elsevier;2008. pp 102-123

17. Maroto-Edo M. Estudio clínico del agregado trióxido mineral en pulpotomías de molares temporales. Tesis Doctoral. Madrid: Universidad Complutense de Madrid, servicio de publicaciones, 2003.

18. Azabal Arroyo M. Patología pulpar y periapical. en Patología y terapéutica dental. Editor: García-Barbero J. Madrid. Editorial Síntesis. 1997. pp 142-153.
19. Cardoso C. Estudio clínico del agregado trióxido mineral en pulpotomías de molares temporales: comparación de resultados con MTA gris y MTA blanco. Tesis Doctoral. Madrid: Universidad Complutense de Madrid, servicio de publicaciones, 2010.
20. Magnusson BO, Koch G, Poulsen S. Odontopediatría. Enfoque sistemático. Barcelona. Salvat Editores SA, 1985, pp 56-82
21. Vargas KG, Packham B. Radiographic success of ferric sulfate and formocresol pulpotomies in relation to early exfoliation. *Pediatr Dent.* 2005; 27: 233–7.
22. Kurji ZA, Sigal MJ, Andrews P, Titley K. A Retrospective Study of a Modified 1-minute formocresol pulpotomy technique. Part 2: Effect on exfoliation times and successors. *Pediatr Dent.* 2011; 33: 139-43.

23. Matencio-Garcés A, Sáez-Martínez S, Guinot-Jimeno F, Cuadros-Fernández C, Bellet-Dalmau LJ. Alternativas al formocresol a lo largo de la historia. Revisión de la literatura. *Dentum* 2010; 10(3):102-112.
24. Casas MJ, Layug MA, Kenny DJ, Johnston DH, Judd DH. Two year outcomes of primary molar ferric sulfate pulpotomy and root canal therapy. *Pediatr Dent*. 2003; 25(2):97-102.
25. Léa Bezerra Da Silva. Tratado de odontopediatria; CAPÍTULO; 2da edición; AMOLCA; México. 2008. pp. 576.

ANEXOS

2°Control: mediato (3 meses)				
A. Examen clínico.	Presencia	No presencia		
Dolor a la Palpación digital				
Fístula en los tejidos blandos.				
Dolor espontáneo.				
Dolor a la percusión vertical.				
Dolor a la percusión horizontal.				
B. Examen radiológico.	Presencia	No presencia		
Reabsorción radicular Interna.				
• En el tercio cervical.				
• En el tercio medio.				
• En el tercio apical.				
Reabsorción radicular patológica externa.				
• Furca interradicular				
• Cervical				
Lesión peri apical.				
Lesión en furca interradicular.				
Puente dentinario.				
Obliteración del conducto radicular				
• En el tercio cervical.				
• En el tercio medio.				
• En el tercio apical.				
3°Control: mediato: 6 meses				
A. Examen clínico.	Presencia	No presencia		
Dolor a la Palpación digital				
Fístula en los tejidos blandos.				
Dolor espontáneo.				
Dolor a la percusión vertical.				
Dolor a la percusión horizontal.				
B. Examen radiológico.	Presencia	No presencia		
Reabsorción radicular Interna.				
• En el tercio cervical.				
• En el tercio medio.				
• En el tercio apical.				
Reabsorción radicular patológica externa.				
• Apical				
• Furca interradicular				
Lesión peri apical.				
Lesión en furca interradicular.				
Puente dentinario.				
Obliteración del conducto radicular.				
• En el tercio cervical.				
• En el tercio medio.				
• En el tercio apical.				

ANEXO N° 02:

UNIVERSIDAD NACIONAL JORGE BASADRE GROHMANN

FACULTAD DE CIENCIAS DE LA SALUD

Escuela Académico Profesional de Odontología

HOJA DE CONSENTIMIENTO INFORMADO

Yo: _____, con DNI _____,
apoderado(a) de _____, doy
constancia de haber sido informada y de haber entendido en forma clara el
presente trabajo de investigación, cuya finalidad es Determinar las
manifestaciones clínicas y radiológicas post-tratamiento de pulpotomías con
sulfato férrico al 15,5% en el molar temporal tratado, asistiendo al control
Inmediato (7-10 días), control mediato (3 meses) y (6 meses),

Teniendo en cuenta que la información obtenida será de tipo confidencial
y solo para fines de estudio y no existiendo ningún riesgo, acepto que mi
menor hijo(a) participe en el estudio.

Responsable del trabajo: Roxana Gabriela Chahuares Apaza

Tacna, _____ de _____ del 2013.

Firma del Apoderado.

ANEXO N° 03:

FOTOGRAFÍAS DE LA RECOLECCIÓN DE DATOS



FIG. N°1. Culminación del tratamiento con la restauración definitiva.

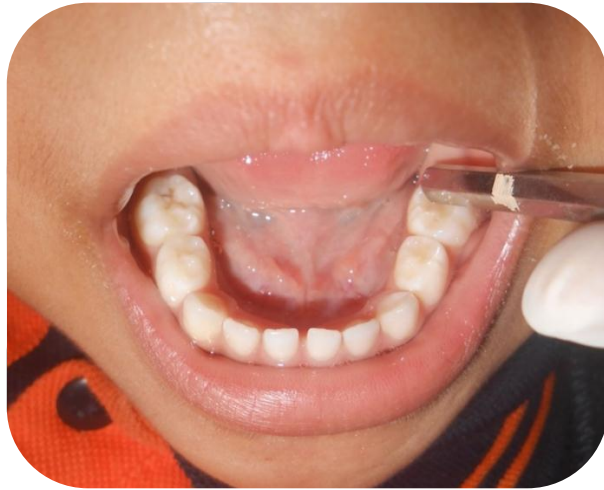

FIG. N° 2. Examen clínico realizada en controles post-pulpotomía.

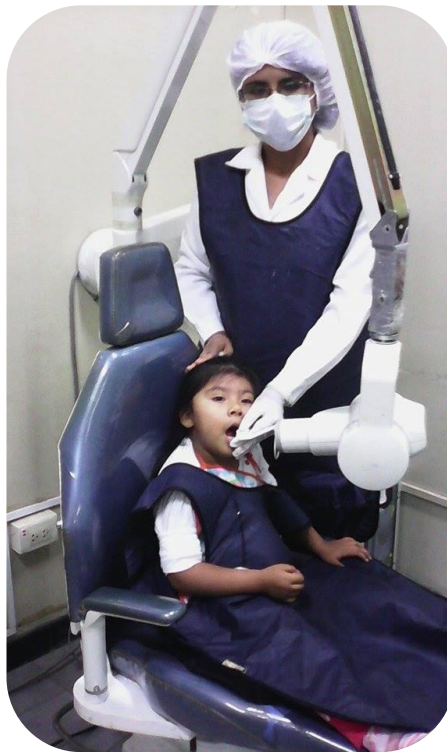

FIG. N°3. Toma radiográfica realizada en controles post-pulpotomía.

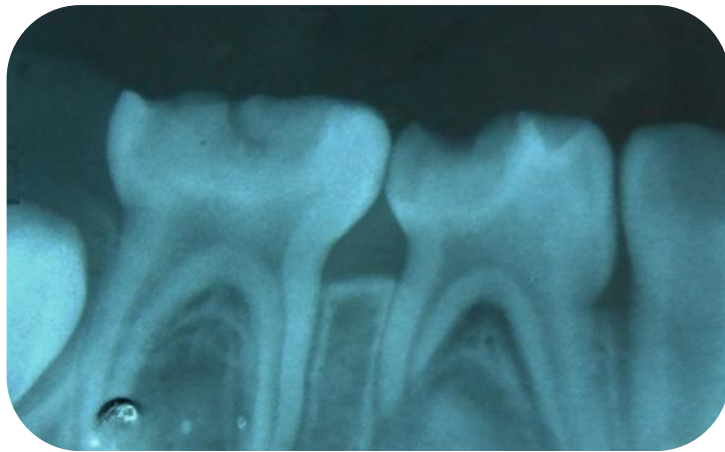


FIG. N°4. Radiografía de diagnóstico.

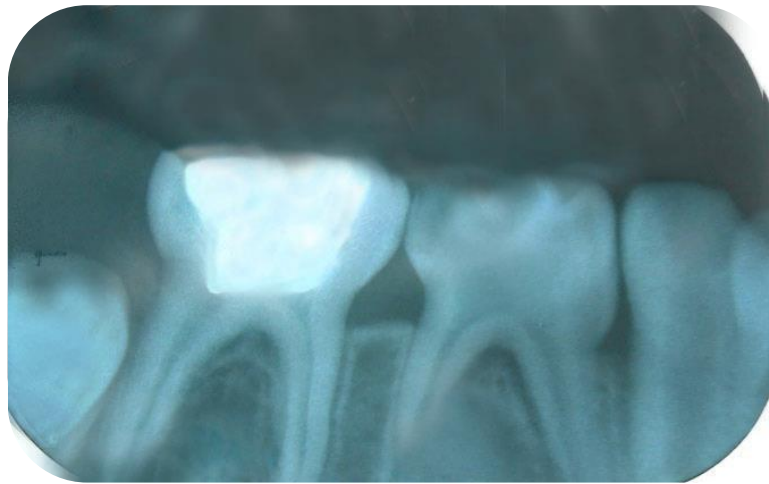


FIG. N°5. Radiografía Final de la pulpotomía.

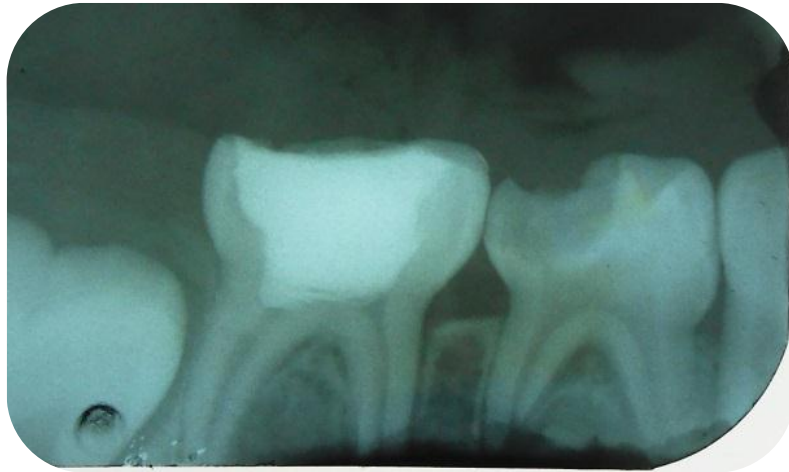

FIG. N°6. Radiografía de 1° control post-operatoria (7 a 10días)

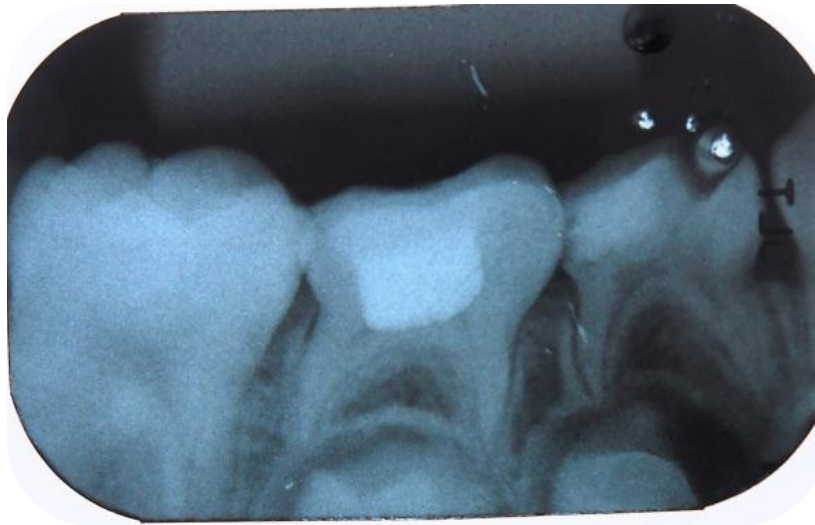


FIG. N°7. Radiografía de 2° control post-operatoria (3 meses).

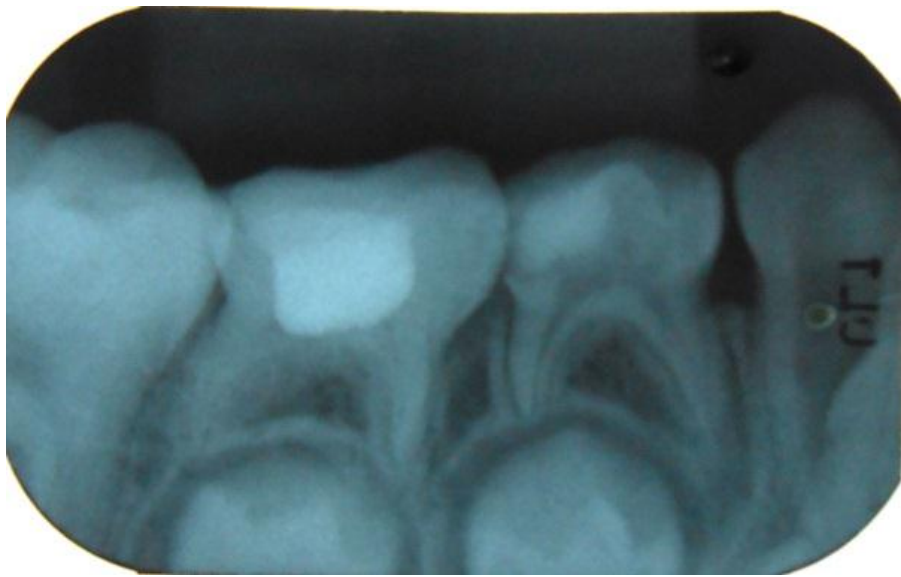


FIG. N°8. Radiografía de 3° control pos-operatoria (6 meses).

ANEXO N° 04

MATRIZ O BASE DE DATOS

PRIMER CONTROL INMEDIATO 7-10 dias																													
N° PACIENTE	PIEZA	EDAD	SEXO	Dolor a la palpación digital		Fistula en los tejidos blandos.		Dolor espontáneo.		Dolor a la percusión vertical.		Dolor a la percusión horizontal		Reabsorción radicular Interna.			Reabsorción radicular externa.		Lesión peri apical.		Lesión en furca interradicular.		Puente dentinario.		Obliteración del conducto radicular				
				SI	NO	SI	NO	SI	NO	SI	NO	SI	NO	SI	NO	SI	NO	SI	NO	SI	NO	SI	NO	SI	NO	SI	NO	SI	NO
				Dolor a la palpación digital		Fistula en los tejidos blandos.		Dolor espontáneo.		Dolor a la percusión vertical.		Dolor a la percusión horizontal		1/3 cervical	1/3 medio	1/3 apical	Apical	Cervical	Lesión peri apical.	Lesión en furca interradicular.	Puente dentinario.	1/3 cervical	1/3 medio	1/3 apical					
				SI	NO	SI	NO	SI	NO	SI	NO	SI	NO	SI	NO	SI	NO	SI	NO	SI	NO	SI	NO	SI	NO	SI	NO	SI	NO
1	8,5	8	F	0	0	0	0	0	0	0	0	0	0	0	0	0	0	0	0	0	0	0	0	0	0	0	0	0	
2	8,5	7	M	0	0	0	0	0	0	0	0	0	0	0	0	0	0	0	0	0	0	0	0	0	0	0	0	0	
3	8,5	7	M	0	0	0	0	0	0	0	0	0	0	0	0	0	0	0	0	0	0	0	0	0	0	0	0	0	
4	7,5	5	M	0	0	0	0	0	0	0	0	0	0	0	0	0	0	0	0	0	0	0	0	0	0	0	0	0	
5	6,4	7	M	0	0	0	0	0	0	0	0	0	0	0	0	0	0	0	0	0	0	0	0	0	0	0	0	0	
6	7,4	8	F	0	0	0	0	0	0	0	0	0	0	0	0	0	0	0	0	0	0	0	0	0	0	0	0	0	
7	8,5	6	F	0	0	0	0	0	0	0	0	0	0	0	0	0	0	0	0	0	0	0	0	0	0	0	0	0	
8	7,5	5	F	0	0	0	0	0	0	0	0	0	0	0	0	0	0	0	0	0	0	0	0	0	0	0	0	0	
9	8,4	6	F	0	0	0	0	0	0	0	0	0	0	0	0	0	0	0	0	0	0	0	0	0	0	0	0	0	
10	7,4	6	F	0	0	0	0	0	0	0	0	0	0	0	0	0	0	0	0	0	0	0	0	0	0	0	0	0	
11	6,5	6	F	0	0	0	0	0	0	0	0	0	0	0	0	0	0	0	0	0	0	0	0	0	0	0	0	0	
12	7,5	5	M	0	0	0	0	0	0	0	0	0	0	0	0	0	0	0	0	0	0	0	0	0	0	0	0	0	
13	8,5	6	M	0	0	0	0	0	0	0	0	0	0	0	0	0	0	0	0	0	0	0	0	0	0	0	0	0	
14	8,4	7	M	0	0	0	0	0	0	0	0	0	0	0	0	0	0	0	0	0	0	0	0	0	0	0	0	0	
15	8,4	7	F	0	0	0	0	0	0	0	0	0	0	0	0	0	0	0	0	0	0	0	0	0	0	0	0	0	
16	7,4	8	F	0	0	0	0	0	0	0	0	0	0	0	0	0	0	0	0	0	0	0	0	0	0	0	0	0	

Legenda: 0= No presencia 1= Presencia

SEGUNDO CONTROL MEDIATO 3 MESES																																	
N° PACIENTE	PIEZA	EDAD	SEXO	Dolor a la palpación digital		Fistula en los tejidos blandos.		Dolor espontáneo.		Dolor a la percusión vertical.		Dolor a la percusión horizontal		Reabsorción radicular Interna.			Reabsorción radicular externa.		Lesión peri apical.		Lesión en furca interradicular.		Puente dentinario.		Obliteración del conducto radicular								
				SI	NO	SI	NO	SI	NO	SI	NO	SI	NO	SI	NO	SI	NO	SI	NO	SI	NO	SI	NO	SI	NO	SI	NO	SI	NO	SI	NO		
				SI	NO	SI	NO	SI	NO	SI	NO	SI	NO	SI	NO	SI	NO	SI	NO	SI	NO	SI	NO	SI	NO	SI	NO	SI	NO	SI	NO	SI	NO
				SI	NO	SI	NO	SI	NO	SI	NO	SI	NO	SI	NO	SI	NO	SI	NO	SI	NO	SI	NO	SI	NO	SI	NO	SI	NO	SI	NO	SI	NO
1	8,5	8	F	0	0	0	0	0	0	0	0	0	0	0	0	0	0	0	0	0	0	0	0	0	0	0	0	0	0				
2	8,5	7	M	0	0	0	0	0	0	0	0	0	0	0	0	0	0	0	0	0	0	0	0	0	0	0	0	0	0				
3	8,5	7	M	0	0	0	0	0	0	0	0	0	0	0	0	0	0	0	0	0	0	0	0	0	0	0	0	0	0				
4	7,5	5	M	0	0	0	0	0	0	0	0	0	0	0	0	0	0	0	0	0	0	0	0	0	0	0	0	0	0				
5	6,4	7	M	0	0	0	0	0	0	0	0	0	0	0	0	0	0	0	0	0	0	0	0	0	0	0	0	0	0				
6	7,4	8	F	0	0	0	0	0	0	0	0	0	0	0	0	0	0	0	0	0	0	0	0	0	0	0	0	0	0				
7	8,5	6	F	0	0	0	0	0	0	0	0	0	0	0	0	0	0	0	0	0	0	0	0	0	0	0	0	1	0				
8	7,5	5	F	0	0	0	0	0	0	0	0	0	0	0	0	0	0	0	0	0	0	0	0	0	0	0	0	0	0				
9	8,4	6	F	0	0	0	0	0	0	0	0	0	0	0	1	0	0	0	0	0	0	0	0	0	0	0	0	0	0				
10	7,4	6	F	0	0	0	0	0	0	0	0	0	0	0	0	0	0	0	0	0	0	0	0	0	0	0	0	0	0				
11	6,5	6	F	0	0	0	0	0	0	0	0	0	0	0	0	0	0	0	0	0	0	0	0	0	0	0	0	0	0				
12	7,5	5	M	0	0	0	0	0	0	0	0	0	0	0	0	0	0	0	0	0	0	0	0	0	0	0	0	0	0				
13	8,5	6	M	0	0	0	0	0	0	0	0	0	0	0	0	0	0	0	0	0	0	0	0	0	0	0	0	0	0				
14	8,4	7	M	0	0	0	0	0	0	0	0	0	0	0	0	0	0	0	0	0	0	0	0	0	0	0	0	0	0				
15	8,4	7	F	0	0	0	0	0	0	0	0	0	0	0	0	0	0	0	0	0	0	0	0	0	0	0	0	0	0				
16	7,4	8	F	0	0	0	0	0	0	0	0	0	0	0	0	0	0	0	0	0	0	0	0	0	0	0	0	0	0				

Legenda: 0= No presencia 1= Presencia

SEGUNDO CONTROL MEDIATO 6 MESES																															
N° PACIENTE	PIEZA	EDAD	SEXO	Dolor a la palpación digital		Fístula en los tejidos blandos.		Dolor espontáneo.		Dolor a la percusión vertical.		Dolor a la percusión horizontal		Reabsorción radicular Interna.			Reabsorción radicular externa.		Lesión peri apical.		Lesión en furca intrarradicular.		Puente dentinario.		Obliteración del conducto radicular						
				SI	NO	SI	NO	SI	NO	SI	NO	SI	NO	1/3 cervical	1/3 medio	1/3 apical	Apical	Cervical	SI	NO	SI	NO	SI	NO	SI	NO	1/3 cervical	1/3 medio	1/3 apical		
				SI	NO	SI	NO	SI	NO	SI	NO	SI	NO	SI	NO	SI	NO	SI	NO	SI	NO	SI	NO	SI	NO	SI	NO	SI	NO	SI	NO
				SI	NO	SI	NO	SI	NO	SI	NO	SI	NO	SI	NO	SI	NO	SI	NO	SI	NO	SI	NO	SI	NO	SI	NO	SI	NO	SI	NO
1	8,5	8	F	0	0	0	0	0	0	0	0	0	0	0	0	0	0	0	0	0	0	0	0	0	0	0	0	0			
2	8,5	7	M	0	0	0	0	0	0	0	0	0	0	0	0	0	0	0	0	0	0	0	0	0	0	0	0	0			
3	8,5	7	M	0	0	0	0	0	0	0	0	0	0	0	0	0	0	0	0	0	0	0	0	0	0	0	0	0			
4	7,5	5	M	0	0	0	0	0	0	0	0	0	0	0	0	0	0	0	0	0	0	0	0	0	0	0	0	0			
5	6,4	7	M	0	0	0	0	0	0	0	0	0	0	0	0	0	0	0	0	0	0	0	0	0	0	0	0	0			
6	7,4	8	F	0	0	0	0	0	0	0	0	0	0	0	0	0	0	0	0	0	0	0	0	0	0	0	0	0			
7	8,5	6	F	0	0	0	0	0	0	0	0	0	0	0	0	0	0	0	0	0	0	0	0	0	0	0	1	0			
8	7,5	5	F	0	0	0	0	0	0	0	0	0	0	0	0	0	0	0	0	0	0	0	0	0	0	0	0	0			
9	8,4	6	F	0	0	0	0	0	0	0	0	0	0	1	0	0	0	0	0	0	0	0	0	0	0	0	0	0			
10	7,4	6	F	0	0	0	0	0	0	0	0	0	0	0	0	0	0	0	0	0	0	0	0	0	0	0	0	0			
11	6,5	6	F	0	0	0	0	0	0	0	0	0	0	0	0	0	0	0	0	0	0	0	0	0	0	0	0	0			
12	7,5	5	M	0	0	0	0	0	0	0	0	0	0	0	0	0	0	0	0	0	0	0	0	0	0	0	0	0			
13	8,5	6	M	0	0	0	0	0	0	0	0	0	0	0	0	0	0	0	0	0	0	0	0	0	0	0	0	0			
14	8,4	7	M	0	0	0	0	0	0	0	0	0	0	0	0	0	0	0	0	0	0	0	0	0	0	0	0	0			
15	8,4	7	F	0	0	0	0	0	0	0	0	0	0	0	0	0	0	0	0	0	0	0	0	0	0	0	0	0			
16	7,4	8	F	0	0	0	0	0	0	0	0	0	0	0	0	0	0	0	0	0	0	0	0	0	0	0	0	0			

Legenda: 0= No presencia 1= Presencia