

UNIVERSIDAD NACIONAL JORGE BASADRE GROHMANN - TACNA

Facultad de Ciencias

Escuela Académico Profesional de Biología-Microbiología

Evaluación de parámetros alterados más frecuentes en espermogramas
de varones con problemas de infertilidad realizados en el Laboratorio
Clínico "Sakuray" en la ciudad de Tacna, 2012 - 2013

TESIS

Presentada por:

Bach. Daisy Maribel Rivera Retamozo

Para optar el Título Profesional de:

BIÓLOGO MICROBIÓLOGO

TACNA - PERÚ

2014

UNIVERSIDAD NACIONAL JORGE BASADRE GROHMANN – TACNA

Facultad de Ciencias

TESIS N° 230 TITULO PROFESIONAL DE: BIOLOGO MICROBIOLOGO

El secretario Académico Administrativo de la Facultad de Ciencias certifica que con Resolución N° 7924-2014 FACI - UN/JBG ha designado como jurado para la sustentación de Tesis: **Evaluación de parámetros alterados más frecuentes en espermogramas de varones con problemas de infertilidad realizados en el Laboratorio Clínico “Sakuray” en la ciudad de Tacna, 2012-2013**

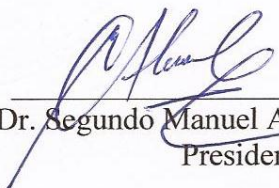
El mismo que estuvo conformado por:

Presidente : Dr. Segundo Manuel Alvarado Contreras
Secretario : Mgr. Roberto Castellanos Cabrera
Vocal : MSc. Vicente Freddy Chambilla Quispe

Para examinar y calificar el trabajo de Tesis en acto público, en el auditorio de la Facultad de ciencias de la UNJBG, el día 29 de Octubre del 2014 a las 10:00 horas. Presentada por el Bachiller **DAISY MARIBEL RIVERA RETAMOZO**, de la Escuela Académico Profesional de Biología - Microbiología.

El jurado calificador, en forma secreta e individual se pronunció sobre el calificativo del trabajo expuesto y procedió a emitir el siguiente resultado: **APROBADO** por **UNANIMIDAD** y con el calificativo de **BUENO** con nota 16/20.


Para ratificar lo detallado firman:



Dr. Segundo Manuel Alvarado Contreras
Presidente



Mgr. Roberto Castellanos Cabrera
Secretario



MSc. Vicente Freddy Chambilla Quispe
Vocal

DEDICATORIA

*A mis padres, Gilberto Rivera A. y
Cipriana Retamozo C. A mis
hermanas Yaneth, Roxana y Heidi;
quienes me enseñaron a luchar contra
las adversidades de la vida.*

AGRADECIMIENTOS

**A Dios, por ser mi luz y guía en este camino y brindarme la paciencia, perseverancia y sabiduría para alcanzar esta meta profesional tan importante.*

**A mis padres, Gilberto Rivera A. y Cipriana Retamozo C., por apoyarme siempre y darme las herramientas necesarias para hacer realidad mis sueños.*

**A mi asesor, Blgo. Víctor Carbajal Zegarra, por haberme orientado y apoyado de forma incondicional desde el momento en que le manifesté mi interés de trabajar en esta investigación hasta su término.*

**A todas mis amistades, que sé que con toda sinceridad me aprecian y están muy orgullosas de mí, de corazón, gracias!*

ÍNDICE

RESUMEN	xix
INTRODUCCIÓN	1
CAPÍTULO I: PLANTEAMIENTO DEL PROBLEMA	6
1.1. Descripción del problema	6
1.2. Formulación del problema	9
1.3. Justificación del problema	9
1.4. Objetivos de la investigación	10
CAPÍTULO II: MARCO TEÓRICO	12
2.1. Antecedentes de la investigación	12
2.2. Anatomía del aparato reproductor masculino	16
2.3. Citología del semen	27
2.3.1. El espermatozoide	27
2.4. Fisiología del semen	35
2.5. Infertilidad masculina	45
2.5.1. Factores de la infertilidad masculina	45
2.5.2. Causas de la infertilidad masculina	46
2.6. ESPERMATOGRAMA	53

2.6.1. Examen macroscópico	53
2.6.2. Examen fisicoquímico	59
2.6.3. Examen microscópico	60
2.7. Nomenclatura para algunas variables seminales	69
CAPÍTULO III: METODOLOGÍA DE LA INVESTIGACIÓN	74
3.1. Formulación de hipótesis	74
3.1.1. Hipótesis General	74
3.1.2. Hipótesis Específicas	74
3.2. Tipo de investigación	75
3.3. Criterios de inclusión y exclusión	76
3.4. Población y muestra	77
3.4.1. Población	77
3.4.2. Muestra	78
3.4.3. Características de los pacientes	78
3.5. Determinación de la variable	79
3.6. Operacionalización de la variable	79
3.7. Metodología para la recolección de muestras	80
3.7.1. Condiciones preanalíticas para la obtención de la muestra de semen	80
3.8. Metodología para el análisis en el laboratorio	84
3.8.1. Evaluación macroscópica del líquido seminal	84

3.8.2. Evaluación fisicoquímica del semen	85
3.8.3. Evaluación microscópica del semen	86
3.9. Instrumentos, materiales y equipos para el análisis de laboratorio	92
3.9.1. Instrumento de recolección de datos	92
3.9.2. Material biológico	93
3.9.3. Material de laboratorio	94
3.9.4. Reactivos y soluciones	95
3.9.5. Equipos	95
3.10 Lugar de ejecución	96
3.11 Procesamiento y análisis de datos	96
CAPÍTULO IV: ANÁLISIS DE LOS RESULTADOS	97
4.1. Resultados de los análisis de laboratorio de acuerdo al número total de pacientes	97
4.1.1. Análisis Macroscópico por número de paciente	97
4.1.2. Análisis Fisicoquímico por número de paciente	98
4.1.3. Análisis Microscópico por número de paciente	99
4.2. Análisis del examen macroscópico	100
4.2.1. Volumen obtenido de semen	100
4.2.2. Color del semen	101
4.2.3. Olor del semen	102

4.2.4. Aspecto del semen	103
4.2.5. Examen de licuefacción	104
4.2.6. Examen de viscosidad	105
4.3. Análisis del examen fisicoquímico	106
4.3.1. Análisis de pH	106
4.4. Análisis del examen microscópico	107
4.4.1. Análisis de Azoospermia	107
4.4.2. Análisis de Aglutinación de espermatozoides	108
4.4.3. Análisis de vitalidad de espermatozoides	109
4.4.4. Análisis de movilidad de los espermatozoides	110
4.4.5. Recuento de espermatozoides	112
4.4.6. Análisis de la morfología	113
4.4.7. Análisis del tipo de morfología del espermatozoides	114
CAPÍTULO V: COMPROBACIÓN DE HIPÓTESIS	118
5.1. Comprobación de las hipótesis específicas	118
5.2. Comprobación de la hipótesis general	122
CAPÍTULO VI: DISCUSIÓN DE RESULTADOS	124
Conclusiones	133
Recomendaciones	134
Referencias bibliográficas	135

Anexos	141
Anexo 1. Deformaciones frecuentes del espermatozoide	142
Anexo 2. Evaluación macroscópica del líquido seminal	143
Anexo 3. Examen fisicoquímico del líquido seminal	144
Anexo 4. Evaluación microscópica del líquido seminal	145
Anexo 5. Formulario de registro para el análisis de semen	149
Anexo 6. Instrucciones adecuadas para la obtención de la muestra	150
Anexo 7. Medidas y reglas de bioseguridad para el manejo de las muestras	151
Anexo 8. Área especial para la recolección de las muestras de semen	152
Anexo 9. Material de vidrio utilizado para el análisis de laboratorio	153
Anexo 10. Material de plástico y metal para el análisis de laboratorio	154
Anexo 11. Reactivos y soluciones	155
Anexo 12. Equipos e instrumentos	156
Anexo 13. Ficha de parámetros de espermatograma utilizado en el Laboratorio Clínico “Sakuray”	147
Anexo 14. Valores normales de los parámetros del espermatograma	158
Anexo 15. Volumen de semen de los pacientes evaluados,	159

tomando como referencia los valores de la OMS (2010)	
Anexo 16. Color de semen de los pacientes evaluados, tomando como referencia los valores de la OMS (2010)	162
Anexo 17. Olor de semen de los pacientes evaluados, tomando como referencia los valores de la OMS (2010)	165
Anexo 18. Aspecto del semen de los pacientes evaluados, tomando como referencia los valores de la OMS (2010)	168
Anexo 19. Licuefacción del semen de los pacientes evaluados, tomando como referencia los valores de la OMS (2010)	171
Anexo 20. Viscosidad del semen de los pacientes evaluados, tomando como referencia los valores de la OMS (2010)	174
Anexo 21. pH del semen de los pacientes evaluados, tomando como referencia los valores de la OMS (2010)	177
Anexo 22. Azoospermia de los pacientes evaluados	180
Anexo 23. Aglutinación de espermatozoides tomando como referencia los valores de la OMS (2010)	183
Anexo 24. Vitalidad del espermatozoide, tomando como referencia los valores de la OMS (2010)	186
Anexo 25. Movilidad de los espermatozoides, tomando como referencia los valores de la OMS (2010)	189
Anexo 26. Recuento de espermatozoides, tomando como	192

referencia los valores de la OMS (2010)

Anexo 27. Morfología del espermatozoide, tomando como 195

referencia los valores de la OMS (2010)

Anexo 28. Morfología Anormal del espermatozoide, tomando como 198

referencia los valores de la OMS (2010)

ÍNDICE DE FIGURAS

Figura 1. Aparato reproductor masculino	17
Figura 2. Vesícula seminal y próstata	26
Figura 3. Estructura del espermatozoide	28
Figura 4. Anomalías de la cabeza del espermatozoide	31
Figura 5. Espermatogénesis	38
Figura 6. Espermiogénesis	40
Figura 7. Comparación entre una vena normal del cordón espermático y una vena con varicocele	52
Figura 8. Presencia de glóbulos rojos en semen color marrón-rojizo	54
Figura 9. Análisis del volumen del semen	56
Figura 10. Absorción de la muestra para el análisis de viscosidad	57
Figura 11. Muestra licuada de semen aspecto normal, homogéneo y sin grumos	58
Figura 12. Recuento de espermatozoides en cámara de Neubauer	64
Figura 13. Análisis de morfología mediante técnica de tinción	66
Figura 14. Aglutinación espermática	68
Figura 15. Azoospermia secretora	71
Figura 16. Azoospermia obstructiva	71
Figura 17. Globozoospermia	73

Figura 18. Volumen de semen	100
Figura 19. Color del semen	101
Figura 20. Olor del semen	102
Figura 21. Aspecto del semen	103
Figura 22. Licuefacción del semen	104
Figura 23. Viscosidad del semen	105
Figura 24. Análisis de pH del semen	106
Figura 25. Análisis de Azoospermia	107
Figura 26. Análisis de aglutinación de espermatozoides	108
Figura 27. Análisis de vitalidad de espermatozoides	109
Figura 28. Análisis de movilidad “a” de los espermatozoides	110
Figura 29. Análisis de movilidad “b” de los espermatozoides	111
Figura 30. Número total de espermatozoides	112
Figura 31. Análisis de la morfología del espermatozoide sin alteración	113
Figura 32. Análisis de la Alteración de cabeza de los espermatozoides	114
Figura 33. Análisis de la Alteración de cuello de los espermatozoides	115
Figura 34. Análisis de la Alteración de cola de los espermatozoides	116
Figura 35. Análisis de la Alteración Mixta de los espermatozoides	117

ÍNDICE DE TABLAS

Tabla 1. Operacionalización de la variable	80
Tabla 2. Resultados del Análisis Macroscópico por paciente	97
Tabla 3. Resultados del Análisis Fisicoquímico por paciente	98
Tabla 4. Resultados del Análisis Microscópico por paciente	99
Tabla 5. Frecuencia y porcentaje del volumen normal y anormal del semen en espermogramas de varones con problemas de infertilidad realizados en Laboratorio Clínico “Sakuray” en la ciudad de Tacna, 2012-2013.	100
Tabla 6. Frecuencia y porcentaje del color normal y anormal del semen en espermogramas de varones con problemas de infertilidad realizados en Laboratorio Clínico “Sakuray” en la ciudad de Tacna, 2012-2013.	101
Tabla 7. Frecuencia y porcentaje del olor normal y anormal del semen en espermogramas de varones con problemas de infertilidad realizados en Laboratorio Clínico “Sakuray” en la ciudad de Tacna, 2012-2013.	102
Tabla 8. Frecuencia y porcentaje del aspecto normal y anormal del semen en espermogramas de varones con problemas de infertilidad realizados en Laboratorio Clínico “Sakuray” en la ciudad de Tacna, 2012-2013.	103
Tabla 9. Frecuencia y porcentaje de la licuefacción normal y anormal del semen en espermogramas de varones con	104

problemas de infertilidad realizados en Laboratorio Clínico “Sakuray” en la ciudad de Tacna, 2012-2013.

- Tabla 10. Frecuencia y porcentaje de la viscosidad normal y anormal del semen en espermogramas de varones con problemas de infertilidad realizados en Laboratorio Clínico “Sakuray” en la ciudad de Tacna, 2012-2013. 105
- Tabla 11. Frecuencia y porcentaje de pH normal y anormal del semen en espermogramas de varones con problemas de infertilidad realizados en Laboratorio Clínico “Sakuray” en la ciudad de Tacna, 2012-2013. 106
- Tabla 12. Frecuencia y porcentaje del análisis de azoospermia del semen en espermogramas de varones con problemas de infertilidad realizados en Laboratorio Clínico “Sakuray” en la ciudad de Tacna, 2012-2013. 107
- Tabla 13. Frecuencia y porcentaje del análisis de aglutinación de espermatozoides normal y anormal en espermogramas de varones con problemas de infertilidad realizados en Laboratorio Clínico “Sakuray” en la ciudad de Tacna, 2012-2013. 108
- Tabla 14. Frecuencia y porcentaje del análisis de vitalidad de los espermatozoides vivos móviles en espermogramas de varones con problemas de infertilidad realizados en Laboratorio Clínico “Sakuray” en la ciudad de Tacna, 2012-2013. 109
- Tabla 15. Frecuencia y porcentaje del análisis de movilidad “a” de los espermatozoides en espermogramas de varones con problemas de infertilidad realizados en Laboratorio 110

Clínico “Sakuray” en la ciudad de Tacna, 2012-2013.

- Tabla 16. Frecuencia y porcentaje del análisis de movilidad “b” de los espermatozoides en espermatoogramas de varones con problemas de infertilidad realizados en Laboratorio Clínico “Sakuray” en la ciudad de Tacna, 2012-2013. 111
- Tabla 17. Frecuencia y porcentaje del análisis de recuento del espermatozoides normal y anormal en espermatoogramas de varones con problemas de infertilidad realizados en Laboratorio Clínico “Sakuray” en la ciudad de Tacna, 2012-2013 112
- Tabla 18. Frecuencia y porcentaje del análisis de morfología de los espermatozoides sin alteración en espermatoogramas de varones con problemas de infertilidad realizados en Laboratorio Clínico “Sakuray” en la ciudad de Tacna, 2012-2013 113
- Tabla 19. Frecuencia y porcentaje del análisis de morfología de la cabeza de los espermatozoides en espermatoogramas de varones con problemas de infertilidad realizados en Laboratorio Clínico “Sakuray” en la ciudad de Tacna, 2012-2013. 114
- Tabla 20. Frecuencia y porcentaje del análisis de morfología del cuello de los espermatozoides en espermatoogramas de varones con problemas de infertilidad realizados en Laboratorio Clínico “Sakuray” en la ciudad de Tacna, 2012-2013. 115
- Tabla 21. Frecuencia y porcentaje del análisis de morfología de la cola de los espermatozoides en espermatoogramas de varones con problemas de infertilidad realizados en 116

Laboratorio Clínico “Sakuray” en la ciudad de Tacna, 2012-2013

Tabla 22.	Frecuencia y porcentaje del análisis de morfología mixta de los espermatozoides en espermogramas de varones con problemas de infertilidad realizados en Laboratorio Clínico “Sakuray” en la ciudad de Tacna, 2012-2013	117
Tabla 23.	Resultados de Normalidad y Anormalidad del análisis Macroscópico realizados en el espermograma	118
Tabla 24.	Resultados de Normalidad y Anormalidad del análisis Microscópico realizados en el espermograma	119
Tabla 25.	Resultados de Normalidad y Anormalidad del análisis Físicoquímico realizados en el espermograma	121
Tabla 26.	Valores de Anormalidad de los exámenes realizados en el espermograma	121
Tabla 27.	Tipos de reproducción asistida de acuerdo a la cantidad de espermatozoides móviles	123

ÍNDICE DE ABREVIATURAS

Espz: Espermatozoides

ESHS: European Society of Human Reproduction and Embryology

INPPARES: Instituto Nacional de Paternidad Responsable

PROMEDIC: Promotora Medica

ICSI: Inyección Intracitoplasmática del Espermatozoide

HIV: Virus de la Inmunodeficiencia Humana

HCG: Gonadotropina Coriónica Humana

FSH: Hormona Foliculoestimulante

LH: Hormona Luteinizante

TSH: Hormona Estimulante de la Tiroides

PSA: Antígeno Prostático Especifico

SPSS: Statistical Package for the Social Sciences

FACI: Facultad de Ciencias

UNJBG: Universidad Nacional Jorge Basadre Grohmann

OMS: Organización Mundial de la Salud

WHO: World Health Organization

RESUMEN

El presente estudio de investigación tuvo como objetivo principal evaluar los parámetros alterados más frecuentes en espermogramas (macroscópicos, microscópicos y fisicoquímico) de varones con problemas de infertilidad.

Los pacientes evaluados en esta investigación fueron los que acudieron a los servicios médicos privados de Tacna y contando con el apoyo de los especialistas la Dra. Flormira Quispe - Ginecóloga del Centro Médico INPPARES, el Dr. Almicar Tinoco - Ginecólogo de la Clínica Promedic y el Dr. Humberto Lanchipa - Urólogo de la Clínica Internacional, se estableció de antemano un compromiso de apoyo para capturar el número de población de dicha investigación.

Los especialistas determinaron como condición única frente a sospecha de infertilidad masculina que el hombre debe de presentar convivencia de un año a más con la misma pareja y sin haber utilizado método de planificación familiar y que no logra un embarazo.

La metodología para la recolección de muestra fue empleada lo establecido por la Organización Mundial de la Salud cumpliendo adecuadamente las recomendaciones de las fases pre analíticas, sobre la abstinencia sexual (3–5 días), el método de obtención (masturbación), las medidas preventivas sobre una correcta y completa eyaculación de semen, registrándose los envases y fichas de cada paciente.

Las muestras de semen de los pacientes del Centro Medico INPPARES se obtuvieron en la propia institución con el apoyo directo del técnico del laboratorio, el cual se encargó de transportar en un contenedor adecuado a una temperatura 28-37 °C en un tiempo no mayor de 30 minutos y protegida de la luz.

Por otro lado la Clínica Internacional y Promedic optaron por derivar a los pacientes directamente al Laboratorio Clínico “Sakuray” donde fue llevado a cabo la evaluación del espermatograma.

Se analizaron 98 muestras de semen provenientes de pacientes que acudieron a los servicios médicos privados de la ciudad de Tacna, durante el periodo enero 2012 a noviembre 2013. Correspondiendo a un número total de 60 pacientes evaluados del Centro Medico INPPARES, 25

pacientes evaluados de la Clínica Internacional y 13 pacientes de la Clínica Promedic.

Entre los resultados obtenidos que presentaron mayor porcentaje de normalidad fueron: muestras sin azoospermias en un 89.9 %, olor normal característico 89.8% y vitalidad 86.4% y los resultados que presentaron mayor porcentaje de anormalidad fueron: los valores de pH con un 58.2%, el análisis de recuento total de espermatozoides con un 52.3 % y un aspecto con un 43.9% de las muestras de semen de los pacientes.

INTRODUCCIÓN

Existen estudios que sostiene que el centro de la atención sobre infertilidad masculina debe ser el análisis de semen, y otros estudios mencionan que el centro de atención debe ser el hombre. Un semen normal no es sinónimo de fertilidad y un semen anormal no lo es de infertilidad, un semen normal es igual a un aparato reproductor anatómicamente normal y un epitelio germinal funcional.

Enfermedades de la infancia tales como el mal descenso testicular, hernias inguinales, torsión de testículo, etc., pueden dejar alteraciones en la función testicular del adulto. Una pubertad temprana o retrasada puede indicar trastornos hormonales, mucho de ellos ocasionados por alteraciones genéticas que se acompañan de la subfertilidad o infertilidad.

Una historia detallada de exposición a toxinas ocupacionales y ambientales, calor excedente, o radiación, debe descartarse. Los tratamientos de ciertos tumores o cáncer dejan generalmente daños testiculares. Medicamentos comúnmente usados alteran en forma

transitoria y/o definitiva la producción de espermatozoides (ejemplo: anabólicos).

Medicamentos tomados durante el embarazo por la madre del hombre infértil pudieron ocasionar cambios en el desarrollo testicular dentro del útero.

Las enfermedades generales deben afectar la infertilidad, algunas tan simples como infecciones en la boca o sinusitis pueden generar una mala calidad de semen. Procedimientos quirúrgicos sobre la próstata o la extracción de ganglios linfáticos del retroperitoneo, pueden causar una eyaculación retrógrada o ausente.

La neuropatía diabética puede acarrear impotencia o alteraciones de la eyaculación. Cualquier enfermedad o fiebre pueden modificar la espermatogénesis, quedando la calidad de semen afectada hasta tres meses después, ya que el proceso de formación de los espermatozoides dura 74 días aproximadamente más otras dos semanas de recorrido y almacenamiento en los conductos eyaculadores.

Pacientes de fibrosis quística pueden tener alteraciones de los conductos eyaculadores o ausencia de los mismos. Trastornos propios de los testículos, como el varicocele (anormal dilatación de las venas del escroto), pueden alterar la calidad de semen. Los hábitos sexuales incluyendo la frecuencia de relaciones, el uso de lubricantes también produce alteración espermática. Un semen de buena calidad nos indica un aparato reproductor sano, pero lejos está de establecer si se trata de una persona fértil o infértil. El análisis del semen ayuda a conocer con mayor profundidad la calidad del mismo y nos permite conocer problemas que generalmente son fáciles de solucionar.

La Organización Mundial de la Salud considera que existe infertilidad masculina cuando hay alteración del espermatograma fundamentalmente de la calidad seminal, definida por el volumen, la vitalidad, el recuento total de espermatozoides, la concentración de espermatozoides, la movilidad y la morfología asociada a alteraciones propias del líquido seminal.

La Organización Mundial de la Salud publicó en 1980 el “Manual de Laboratorio para el examen del semen humano y la interacción entre el semen y el moco cervical”, que sirve para estandarizar los procedimientos

de diagnóstico, este manual ha sido revisado en varias ocasiones, siendo la última versión en el 2010, donde se publica modificaciones principalmente en los criterios de morfología, movilidad y vitalidad. El espermatograma es el examen paraclínico que brinda la visión más amplia de la capacidad reproductiva del hombre. El análisis de la calidad de semen es considerado un elemento básico en la evaluación de fertilidad masculina.

Los parámetros evaluados en un espermatograma se consideran el examen macroscópico del líquido seminal (volumen, color, olor, aspecto, licuefacción y viscosidad), el examen fisicoquímico del líquido seminal (pH) y el examen microscópico del espermatozoide (vitalidad, movilidad, recuento, morfología, aglutinación espermática) células no espermáticas y gérmenes.

La siguiente investigación se divide en VI capítulos y son los siguientes:
Capítulo I: Planteamiento del problema: en este capítulo se dan a conocer la descripción del problemática a estudiar y se formulan los objetivos de la investigación.

Capítulo II: Marco Teórico, consta de los antecedentes de la investigación, las bases teóricas del espermatograma, citología del semen, infertilidad masculina, tipos exámenes a analizar (macroscópico, microscópico y fisicoquímico), etc.

Capítulo III: Metodología de la investigación: consta de la formulación de hipótesis general, específicas, tipo de investigación, criterios de inclusión y exclusión, determinación de la población, muestra, determinación de variables, tipo de metodología para el análisis de laboratorio, la descripción de los materiales y equipos para el análisis de laboratorio y la descripción del procesamiento y análisis de datos

Capítulo IV: Análisis de los resultados. Consta de los resultados obtenidos del análisis macroscópico, microscópico y fisicoquímico y expresado en porcentaje y frecuencia.

Capítulo V: Comprobación de hipótesis. En este capítulo se comprueban la hipótesis general y las hipótesis específicas.

Capítulo VI. Discusión de resultados. En este capítulo se comparan los resultados obtenidos de antecedentes de otras investigaciones.

Finalmente se dan a conocer las conclusiones, recomendaciones.

CAPÍTULO I

PLANTEAMIENTO DEL PROBLEMA

1.1. DESCRIPCIÓN DEL PROBLEMA

Durante mucho tiempo se pensó que la mujer era la responsable de la mayor parte de los casos de infertilidad, sosteniendo que mientras que el hombre pudiera mantener un coito y eyacular era suficiente para poder fecundar a su pareja. Sin embargo el factor masculino representa uno de los problemas más comunes de infertilidad. Existiendo varias etiologías como posibles causas de infertilidad masculina: endocrinológicas, cromosómicas, inmunológicas, infecciosas, enfermedad testicular, trastornos de transporte espermático, trastornos de eyaculación, factores gonadotóxicos como el alcohol, el tabaquismo y la exposición a diversos factores medioambientales.

Estudios epidemiológicos actuales determinan que, debido a la presencia de alteraciones en el volumen, concentración espermática,

la movilidad y la morfología espermática, el varón es responsable de la infertilidad de forma exclusiva o compartida. La complejidad de la estructura espermática y su función ocasionan que resulte difícil determinar las razones fisiopatológicas de la infertilidad masculina.

Uno de los medios paraclínicos usados para evaluar el factor masculino es el espermatoograma o análisis seminal, este provee información importante sobre la integridad del tracto reproductivo.

En un estudio realizado por Roa (2012) sobre casos de consulta externa por infertilidad atendidos en el Servicio de Fertilidad del Hospital Nacional Arzobispo Loayza encontró que si consideramos del año 2005 al 2009 el número de casos va de 3724 (2005), 4453 (2006), 2890 (2007), 2646 (2008) a 3937 (2009).

La misma autora menciona que la infertilidad es una alteración del sistema reproductivo que debiera llamar la atención de los salubristas públicos y de la comunidad académica involucrada, porque no solo generará consecuencias micro en la vida de los individuos que la padecen (enfocado directamente al paciente condicionándose a la desinformación del tema sobre infertilidad masculina, por lo que cree

que un análisis de semen afectaría su economía y salud) sino también generará consecuencias macro a nivel del estado asumiendo un papel importante la autoridad máxima del país, determinando como problema social la infertilidad masculina, por ende, la Organización Mundial de la Salud involucra a la medicina reproductiva como alternativa para mejorar los tratamientos en reproducciones asistidas preocupantes para la salud pública. Siendo hoy en día la medicina reproductiva una ciencia multidisciplinaria en la que especialistas trabajan en equipo como los (ginecólogos, andrólogos, biólogos, endocrinólogos, genetistas, urólogos, psicólogos, bioquímicos, investigadores básicos, patólogos, etc. con metodologías y criterios científicos que permitan ayudar a parejas con problemas de infertilidad por lo que confían en cada especialista para tener resultados favorables como la de procrear un hijo).

Como se evidencia algunos estudios epidemiológicos publicados demuestran que en las últimas décadas la calidad del semen humano se está deteriorando. Las causas son variadas que van desde factores biológicos-químicos hasta ambientales, que actuarán desde el desarrollo fetal del individuo. (Roa, 2012).

1.2. FORMULACIÓN DEL PROBLEMA

Debido a la falta de información en nuestra ciudad sobre el porcentaje de varones infértiles, las características fisicoquímicas y biológicas del semen humano, se formula el siguiente problema:

¿Cuáles serán los parámetros alterados más frecuentes en el espermatograma (macroscópicos, microscópicos y fisicoquímico) de los varones con problemas de infertilidad realizado en el laboratorio?

1.3. JUSTIFICACIÓN DEL PROBLEMA

El análisis del líquido seminal se reviste de utilidad y valor en búsqueda de un diagnóstico que determine la infertilidad en hombres sexualmente activos. Sabiendo que la infertilidad es un problema de carácter biológico, psicológico, social, de salud pública y económica, resulta importante realizar esta investigación con el propósito de analizar el espermatograma y conocer la frecuencia de resultados normales y anormales en los diferentes parámetros a través de los cuales el medico obtiene información importante para dar seguimiento al proceso iniciado en hombres a quienes se sospecha infertilidad, los cuales acudieron por consulta a los servicios médicos privados de la

ciudad de Tacna (Centro Medico INPPARES, Clínica Internacional y Clínica Promedic).

Los resultados permitirán a los especialistas orientar el diagnóstico y tratamiento confiables a hombres de edad fértil con el fin de mejorar sus posibilidades de procrear y establecer una familia, así como también brindarle medidas que la orienten a la prevención de la infertilidad adquirida por factores externos.

La investigación se considera factible por que se cuenta con el apoyo de especialistas (Ginecólogo y Urólogo) de los servicios médicos privados antes mencionados, y a la vez los resultados obtenidos pueden constituir la base para futuras investigaciones.

1.4. OBJETIVOS DE LA INVESTIGACIÓN

1.4.1. Objetivo general

Determinar los parámetros alterados más frecuentes en espermogramas de varones con problemas de infertilidad

realizado en el Laboratorio Clínico “Sakuray” en la ciudad de Tacna.

1.4.2. Objetivos específicos

- a) Evaluar los parámetros del examen macroscópico (volumen, color, olor, aspecto, licuefacción y viscosidad) del espermatograma que presenta mayor prevalencia de normalidad y anormalidad en pacientes que consultaron por infertilidad.
- b) Determinar los parámetros del examen microscópico (vitalidad, movilidad, recuento, morfología y aglutinación espermática) del espermatograma que presenta mayor prevalencia de normalidad y anormalidad en pacientes que consultaron por infertilidad.
- c) Valorar el parámetro fisicoquímico (pH) del espermatograma que presenta mayor prevalencia de normalidad y anormalidad en pacientes que consultaron por infertilidad.
- d) Analizar la prevalencia de azoospermia encontrada en espermatogramas de pacientes que consultaron por infertilidad.

CAPÍTULO II

MARCO TEÓRICO

2.1. ANTECEDENTES DE LA INVESTIGACIÓN

A nivel internacional mencionaremos algunos casos. En la investigación de Espinoza Navarro *et al.*, (2010) se encontró que de 102 estudiantes voluntarios de la Universidad de Tarapacá de Arica-Chile, el 1% declaró ser infértil de esta población, el 32% fumador y un 78% ser consumidores de alcohol. El semen mostró un pH promedio de 7.6 ± 0.5 , un volumen de 2.9 ± 1.6 ml, la concentración espermática fue de $62.8 \pm 62.3 \times 10^6$ /ml, morfología normal en un $15.0 \pm 7.9\%$, movilidad total de $42.2 \pm 23.2\%$ y un grado de movilidad A en un $19.2 \pm 18.6\%$. El porcentaje de estudiantes que presentaron semen normal para el recuento espermático fue de 82%, 76% para la concentración espermática, 72% para el volumen, 64% para la vitalidad, 63% para el pH, 57% para la morfología, 38% para la movilidad total y 26% para la movilidad de grado A.

Se realizó un estudio descriptivo retrospectivo, para la determinación de infertilidad masculina en pacientes que acudieron a la consulta del Instituto de Reproducción Israelí Panamericano entre junio 2005- junio 2007. De 500 pacientes, 56% presentaron infertilidad primaria, 44% infertilidad secundaria, 15% causa inexplicable y 9% infertilidad mixta. El mayor porcentaje de casos según el tipo de causa se encontró en pacientes con infertilidad de tipo obstructiva con un 62%. La mayor causa encontrada según el tipo de infertilidad masculina dentro de los grupos de clasificación actual está la alteración del espermograma con un 54%. Dentro del tipo de alteración reportado en el espermograma la más frecuente fue la oligozoospermia con un 56%. En cuanto a las características del espermograma, presentó morfología anormal en un 67%.

La edad más frecuente estuvo representada entre 30-39 años en un 36%. Se sugiere que deben realizarse esfuerzos por desarrollar modalidades que contribuyan al fomento de la información y educación oportuna, con la finalidad que la población con estos problemas se puedan prevenir y tratar a tiempo. (Dohle, 2010).

En otro estudio realizado por Aguilar *et al.* (2010), en el Hospital Nacional de Maternidad “Dr. Raúl Argüello Escolán” de San Salvador, encontraron que el parámetro que presentó mayor frecuencia de normalidad en 309 espermogramas realizados fue: la morfología, seguido por viabilidad, movilidad, color y volumen, siendo éstos considerados como indicadores muy importantes que determinan la calidad o estado de espermatozoides en el hombre.

Asimismo el pH fue el parámetro del espermograma en el cual se presenta mayor frecuencia de anormalidad. El pH evalúa la acidez y la alcalinidad del semen, que ayuda al diagnóstico de algunas alteraciones en el hombre como la obstrucción del conducto eyaculador o ausencia bilateral congénita de los vasos deferentes y sospecha de infección en el segmento uretral. (Bustos, 2009).

La frecuencia de azoospermia encontrada en 309 espermogramas fue del 3.24% equivalente a 10 análisis del semen tomando en cuenta que este es un indicador de un bajo nivel de fertilidad (Carriza, 2007).

A nivel nacional Barja y Berrios (2003) encontraron que de 878 espermogramas de pacientes que pidieron consulta en el Hospital Nacional Edgardo Rebagliati Martins-Lima, el 93,6% al menos tiene un parámetro alterado. El 64,3% presentaron el test hiposmótico disminuido, el 39% presentó alteración en la movilidad espermática (astenozoospermia) y 37,6% con alteraciones en el recuento espermático. En el recuento espermático la polizoospermia fue la más frecuente con 18,9%.

En el Servicio de Fertilidad del Hospital Nacional Arzobispo Loayza-Lima, Roa (2012) encontró que en el primer semestre de 2010 hubo 2038 casos de infertilidad.

En la Clínica CONCEBIR Filial Ayacucho durante el año 2007, Mujica *et al.* (2009) encontraron que de 26 pacientes con diagnóstico de infertilidad, el 50% de infértiles presenta edades entre 39 a 47 años y un 34,6% presenta edades entre 30 a 38 años. La hiperespermia (15,38%) es la principal anomalía del volumen de líquido seminal, seguida de la hipospermia (11,54%).

En relación al conteo de espermatozoides la mayor frecuencia de casos anormales corresponde a polizoospermia (15,31%), seguida de oligozoospermia (23,08%) y azoospermia (3,85%). Respecto a la movilidad, el 61,54% de los pacientes presentó movilidad inferior al 50% (grados II y III). Mujica *et al.* (2009)

En relación a los factores de riesgo personales asociados a infertilidad masculina se encontró que el grupo de docentes presentó más casos de hipospermia, azoospermia y astenozoospermia. El antecedente de prostatitis (26,9%) se correlacionó muy bien con hallazgos patológicos en el espermatograma y por ende infertilidad masculina. También se encontró hipospermia y azoospermia en pacientes con antecedentes de gonorrea. Las úlceras genitales se correlacionaron con hipospermia. La exposición a tóxicos, el hábito de fumar y la ingesta de alcohol se correlacionaron con azoospermia y oligospermia (Barja, 2003).

2.2. ANATOMÍA DEL APARATO REPRODUCTOR MASCULINO

El aparato reproductor masculino está formado por varios órganos que según su función se podrían clasificar en cuatro grupos:

- Testículos
- Vías seminales
- Glándulas accesorias
- Pene. Gal *et al.* (2007)

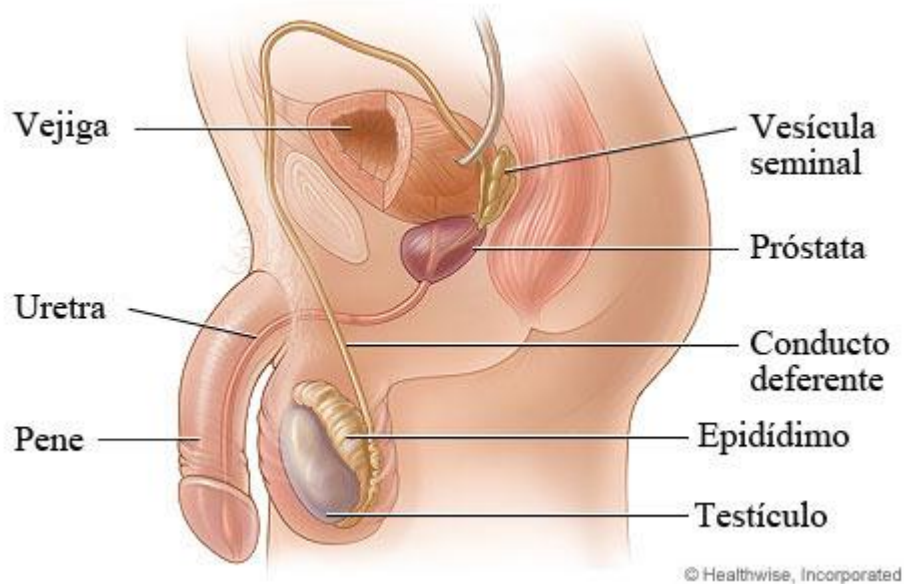


Figura 1. Aparato reproductor masculino

Fuente: Gal *et al.* (2007)

a) Testículos

Tienen una doble función, por una parte producen los espermatozoides mediante un proceso llamado espermatogénesis y por otra ejercen una importante regulación endocrina, tanto a

nivel reproductor como sobre otros órganos y funciones de nuestro cuerpo.

Los testículos se hallan en la región perineal, tras la base del pene, en el interior de la bolsa escrotal.

El escroto no tienen grasa y sus músculos reaccionan al calor extendido o contrayendo la piel. Gal *et al.* (2007)

Las dos gónadas (testículos) no ocupan el mismo nivel, ya que en la mayoría de los hombres el testículo izquierdo baja un poco más que el derecho.

Están suspendidos de su extremo inferior por el cordón espermático y están desprovistos de adherencias en la mayor parte de su superficie exterior, por lo que resultan móviles en todos los sentidos, pudiendo contraerse y ascender hacia el anillo inguinal. Gal *et al.* (2007)

El escroto y el hecho de que están alojados fuera del abdomen, hacen que se mantenga la temperatura unos dos grados

centígrados por debajo de la temperatura corporal. Esto será de vital importancia para el mantenimiento de la espermatogénesis.

El testículo y el epidídimo están envueltos por la túnica albugínea, que es una capa fibrosa de tejido conjuntivo blanco, denso y elástico. Gal *et al.* (2007)

Los conductos o túbulos seminíferos son los conductos productores de los espermatozoides. Se encuentran dentro de los lobulillos testiculares (hay entre 200 y 300 por testículo) formados por los septos testiculares, que parten desde la túnica albugínea y se unen en el *mediastinum testis*. Cada lobulillo contiene de 1-4 túbulos seminíferos productores de espermatozoides.

Los túbulos seminíferos desembocan a través de los túbulos rectos en las cavidades denominadas *rete testis* en el *mediastinum testis*. Gal *et al.* (2007)

En cuanto a la vascularización, los testículos están irrigados por las arterias espermáticas (la arteria deferencial y la arteria

funicular). Del drenaje sanguíneo está encargadas las venas espermáticas y cuando se obstruyen producen el varicocele.

A partir de la pubertad, los túbulos seminíferos, desarrollan una pared gruesa y compleja llamada epitelio germinal, compuesta por dos tipos de células:

- Las células germinales, que proliferan y se diferencian en espermatozoides.
- Las células de Sertoli, que sostienen a las células germinales e intervienen en su nutrición.

Una lámina basal separa el epitelio seminífero del intersticio gonadal. El intersticio gonadal está formado por tejido conjuntivo, tejido linfático, por capilares sanguíneos y por células de Leydig productoras de testosterona. Gal *et al.* (2007)

b) Vías seminales

Las vías seminales están constituidas por: tubos rectos, retes testis, conductos eferentes, epidídimo, conductos deferentes, ampolla deferencial y el conducto eyaculador.

Los extremos terminales de los túbulos seminíferos, revestidos sólo por células de Sertoli, se estrechan y forman los tubos rectos, los cuales unen el túbulo seminífero con la rete testis.

La rete testis es una red de delicados túbulos, situado en el hilio del testículo, mediastino testicular, que lleva los espermatozoides desde los túbulos seminíferos a los vasos eferentes. En la rete testis el líquido seminal se reabsorbe, concentrando los espermatozoides.

Los conductos eferentes unen la rete testis con la cabeza del epidídimo. La luz de los tubos se reviste de dos tipos celulares:

- Células ciliadas altas: arrastran el contenido celular en dirección al epidídimo.
- Células no ciliadas bajas: realizan procesos de endocitosis.

El epidídimo es un conducto altamente contorneado, entre el testículo y vaso deferente. Tiene forma de media luna y se divide en cabeza, cuerpo y cola. El epidídimo está tapizado por:

- Un epitelio pseudoestratificado que produce la absorción de casi el 90% de líquido testicular.
- Por la musculatura lisa que produce movimientos peristálticos para transportar los espermatozoides.

Aparte de las funciones de transporte y servir de vía el epidídimo:

- Produce la maduración de los espermatozoides y la concentración de estos al reabsorber líquido. Esta absorción se produce a nivel de la cabeza del epidídimo.
- Aumenta la movilidad de los espermatozoides a través de la proteína de avance de movilidad.
- Actúa almacenando los espermatozoides (unos 42 días)
- Destruye los espermatozoides tras larga abstinencia sexual.
Por ejemplo en vasectomías.

La vía seminal continúa con los conductos deferentes. Estos últimos transportaran el semen durante el coito desde la cola del epidídimo hasta la ampolla deferencial.

La ampolla deferencial es una dilatación del conducto deferente, que almacena espermatozoides durante el coito. Está situada antes del conducto eyaculador.

El conducto eyaculador se caracteriza por:

- Perforar la próstata a nivel del *veru montanum*
- La última porción desemboca en la uretra
- La normalidad es fundamental para una buena eyaculación. Gal *et al.* (2007)

c) Glándulas accesorias

Las glándulas accesorias se refieren a: las vesículas seminales, la próstata, las glándulas bulbouretrales de Cowper y las glándulas uretrales de Littré. Vierten a las vías seminales el 80% del volumen del eyaculado. Contribuyen de esta forma la mayor parte a la formación del plasma seminal, cuya función es ser: medio nutritivo, vehículo de transporte y protección del tracto urinario.

Las vesículas seminales están situadas en la base de la próstata y unidas a ella por su extremo inferior. Cada una está

asociada al deferente y al conducto eyaculador. El eyaculado que segregan se caracteriza por:

- Constituye entre el 50-70% del líquido seminal de un eyaculado
- Forma parte de la segunda porción del eyaculado
- Es un líquido mucoide, viscoso y amarillento, de pH alcalino.
- Es rico en fructosa y otras sustancias nutritivas. Contiene otras sustancias como prostaglandinas y fibrinógeno.

La próstata está situada en la base de la vejiga, rodeando la primera porción de la uretra. Su parénquima glandular constituye una glándula tubuloalveolar. El líquido prostático nutre y protege al espermatozoide y se caracteriza por:

- Constituye entre un 15 y un 30% del volumen final de éste
- Forma parte de la primera porción del eyaculado
- Es un líquido opalescente de pH 6,5

- Es rico en ácido cítrico, fosfatasas ácidas, zinc, manganeso y calcio.

Las glándulas bulbouretrales o glándulas de Cowper son glándulas del tamaño de un guisante y situadas a ambos lados del bulbo uretral. Vierten de manera gradual a la uretra, ante la estimulación erótica, actuando como lubricante de ésta ante el paso del semen a gran velocidad. El líquido seminal que segregan es:

- Un líquido claro, viscoso y mucoide
- Rico en galactosaminas, galactosa, ácido oxálico y mucoproteínas.

Las glándulas uretrales de Littre están situadas a lo largo de la uretra, vierten un fluido viscoso, que actúa limpiando y lubricando la uretra, favoreciendo el paso de los espermatozoides. Gal *et al.* (2007)

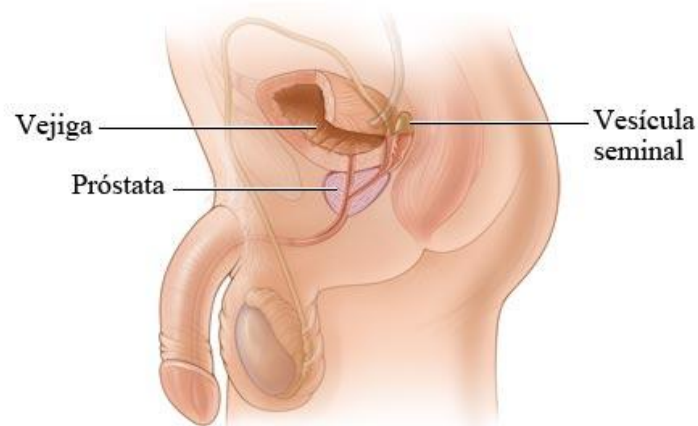


Figura 2. Vesícula seminal y próstata

Fuente: López *et al.* (2012)

d) Pene

El pene está formado por tres grandes cilindros de tejido eréctil, rodeados por una vaina elástica. Cada cilindro se rellena de sangre durante la excitación sexual.

- Los dos cilindros superiores, llamados cuerpos cavernosos, son los responsables de la rigidez e incremento de volumen y longitud durante la erección.
- El cilindro inferior, llamado cuerpo esponjoso, acaba en la glándula. La uretra atraviesa el cuerpo esponjoso. Durante la

erección se mantiene más blando que los cuerpos cavernosos. Gal *et al.* (2007).

2.3. CITOLOGÍA DEL SEMEN

2.3.1. El espermatozoide

El espermatozoide es una célula altamente diferenciada.

Está formado por:

- Cabeza, que contiene el núcleo y aporta la información genética
- Pieza intermedia, que contiene las mitocondrias, fuente de energía.
- Flagelo, que proporciona la movilidad necesaria para el traslado al lugar de fecundación y asegura la adecuada orientación de la cabeza para penetrar las cubiertas del ovocito.

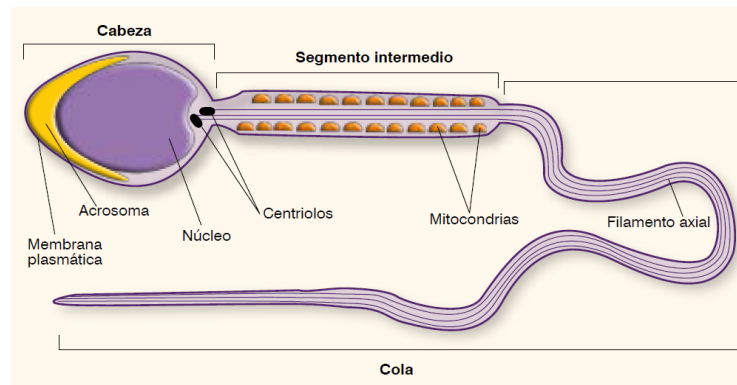


Figura 3. Estructura del espermatozoide

Fuente: López *et al.* (2012)

a) Cabeza

La cabeza del espermatozoide es de forma oval al observarla frontalmente y piriforme cuando la observación es lateral, siendo más gruesa en la base y adelgazando hacia la punta. Su tamaño aproximado oscila entre 3,7 y 4,7 micras de longitud y 2,5 – 3,2 micras de anchura por 1 a 1,5 micras de espesor. La razón longitud / anchura varía entre 1,3 y 1,8. En la cabeza del espermatozoide se sitúan el núcleo y el acrosoma, recubiertos ambos por la membrana plasmática.

El núcleo ocupa la mayor parte de la cabeza. Es una masa de DNA haploide que se fusionará con el núcleo del ovocito en el momento de la fecundación. Su cromatina se ha condensado

intensamente a fin de disminuir el volumen de la cabeza, lo que facilita la movilidad del espermatozoide a través de los diferentes fluidos y estructuras que debe atravesar. Además protege al genoma de daños durante el trayecto.

El núcleo está delimitado por una membrana doble, la membrana nuclear.

A nivel de inserción del flagelo, el núcleo está ligeramente deprimido formando la foseta de implantación.

El Acromosoma es una estructura membranosa, situada entre el núcleo y la membrana plasmática, adopta la forma de capuchón. Está envuelto por la membrana acrosómica:

- La porción adherida a la envoltura nuclear por su parte interna es la membrana acrosómica interna.
- La membrana plasmática por su parte externa, membrana acrosómica externa.

El acrosoma se forma a partir del aparato de Golgi y contiene una gran concentración de hidratos de carbono y

enzimas lisosómicas como la hialuronidasa. Existe también una enzima proteolítica llamada acrosina. El papel de estas enzimas en la fecundación es el facilitar el reconocimiento y penetración del espermatozoide a través de las envolturas del ovocito. Para ello es necesario que se produzcan una serie de cambios en el espermatozoide, conocidos como capacitación y que culminan en un proceso de modificación del acrosoma en la llamada reacción acrosómica. El líquido seminal impide la capacitación por su acción decapacitante. Es por ello que dicho proceso, indispensable para una correcta fecundación del ovocito, se produce en el tracto genital femenino donde el espermatozoide se libera del líquido seminal.

La membrana plasmática recubre estrechamente el acrosoma y la región postacrosómica. Delimita una escasa cantidad de citoplasma. En la zona donde parece unirse con la membrana nuclear se define una depresión, el anillo posterior. Este anillo parece dividir la cabeza en dos partes:

- Hacia adelante se encuentra la membrana temporal, que participa activamente en la reacción acrosómica al fusionarse con la membrana acrosómica externa.
- Hacia atrás se extiende la zona de membrana estable.

Los tipos de anomalías que puede presentar la cabeza son las siguientes: Cabeza alargada, piriforme, sin acrosoma, poco acrosoma, contorno irregular y doble cabeza.

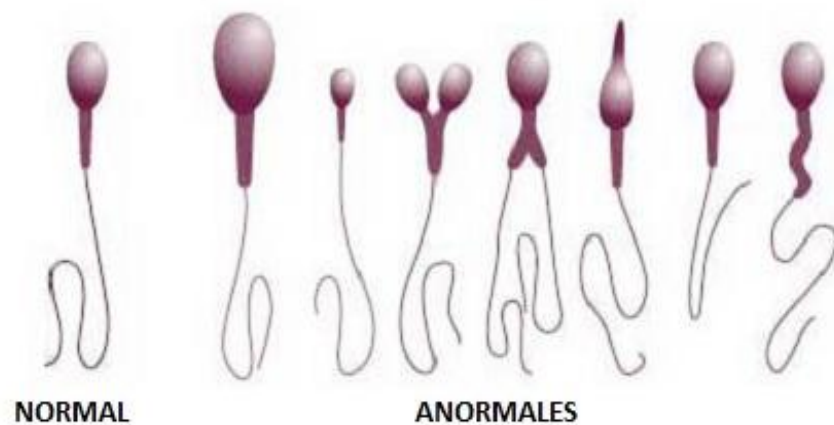


Figura 4. Anomalías de la cabeza del espermatozoide
Fuente: Ferrando (2012)

b) Cuello

El cuello es la unión entre la cabeza y el flagelo y es una zona compleja y de gran importancia, que soporta algunas

estructuras esenciales:

- La pieza conectiva que tiene un denso capitel
- La placa basal, adaptada en su forma a la fosa de implantación.

A partir del capitel se extienden hacia atrás 9 densas columnas segmentadas de 1 a 1,5 micras de largo, que forman una especie de embudo y se continúan en sus extremos con las nueve fibras externas densas del flagelo.

El centriolo proximal está situado bajo la placa basal y a la entrada de ese embudo, pero formando un ángulo de 70-80 grados con el eje del flagelo. Posee la estructura típica de nueve tríadas tubulares. El par central de microtúbulos del axonema flagelar puede llegar por delante hasta el interior de la pieza de conexión, incluso hasta el centriolo proximal. Generalmente en los espermatozoides maduros falta el centriolo distal, el orientado según el eje del flagelo, pero residuos de sus nueve tripletes pueden estar unidos a la cara interna de las columnas segmentadas.

En la región del cuello y por fuera de la pieza de conexión pueden encontrarse algunas mitocondrias orientadas longitudinalmente, que a veces emiten prolongaciones que se extienden entre las columnas segmentadas. Entre los defectos que pueden presentar son: Truncada, gota citoplasmática, implantación anómala y engrosada. **(Anexo 1)**

c) Flagelo

El flagelo es una larga estructura filiforme de aproximadamente 50 μm de longitud. Está recubierto por una vaina fibrosa en su primera fracción y luego solo por la membrana flagelar.

Posee una constitución interna común a la mayoría de los flagelos del reino animal. En el eje está el axonema formado por dos microtúbulos centrales únicos, rodeados por nueve pares de microtúbulos regularmente distribuidos. Son los microtúbulos A y B. esta estructura se conoce como axonema 9+2. Cada microtúbulo A posee dos brazos en gancho formados por la proteína dineína, la cual puede hidrolizar las moléculas de ATP, produciendo la energía necesaria para

impulsar el espermatozoide. Pero el flagelo de los espermatozoides humanos se diferencia de otros en que el axonema está rodeado por nueve fibras densas externas, lo que lo convierte en un modelo 9+9+2. Se considera que el axonema es el componente motor y que las fibras densas externas son estructuras que dan firmeza al flagelo. El flagelo se diferencia en tres regiones:

- **La pieza intermedia** mide de 5 a 7 *um*. El axonema en esta región rodeado por las fibras densas. Se caracteriza por una vaina de mitocondrias orientadas circularmente y dispuestas extremo con extremo para formar una espiral cerrada. Las mitocondrias producen la energía necesaria para el movimiento en forma de ATP.
- **La pieza principal** mide unas 45 *um* de longitud. El axonema conserva el mismo aspecto en todo el trayecto pero las fibras densas se modifican, disminuyendo progresivamente de diámetro y desapareciendo en un orden bien establecido, así por ejemplo las fibras 3 y 8 incorporan a las columnas longitudinales de la vaina fibrosa.

- **La pieza terminal** está formada sólo por el axonema, recubierto por la membrana flagelar. Además el axonema pierde su disposición circular para hacerse desordenada.

Las deformaciones más comunes que puede presentar son: Ausencia parcial, dobles o múltiples, angulaciones, truncada, arrollada parcial, arrollada total simple y arrollada total más envoltura citoplasmática.

2.4. FISIOLÓGÍA DEL SEMEN

2.4.1. Espermatogénesis

La espermatogénesis es el mecanismo encargado de la producción de espermatozoides; es la gametogénesis en el hombre. A diferencia de la ovulación en la mujer, el hombre continúa la reproducción de espermatozoides durante toda la vida adulta y necesita la presencia de nuevas células germinativas en el proceso de maduración. Este proceso se desarrolla en los túbulos seminíferos de los testículos.

En el nacimiento, las células germinales pueden identificarse en el varón en los cordones sexuales de los testículos como células grandes y pálidas rodeadas de células de sostén. Las células de sostén, que provienen del epitelio superficial de la glándula, de la misma manera que las células foliculares, se convierten en células sustentaculares o células de Sertoli.

Poco antes de la pubertad los cordones sexuales se ahuecan y se convierten en los túbulos seminíferos. Casi al mismo tiempo, las células germinales primordiales dan origen a las células madre de los espermatogonios. A intervalos regulares, a partir de esta población de células madre surgen células que dan origen a los espermatogonios de tipo A, la producción de los cuales marca el comienzo de la espermatogénesis. Las células tipo A llevan a cabo un número limitado de divisiones mitóticas para formar un clon de células. La última división celular produce espermatogonios de tipo B, que luego se dividen y constituyen los espermatoцитos primarios (Sadler, 2007).

Los espermatocitos primarios entran luego en una profase prolongada (22 días), seguida por la finalización rápida de la meiosis I y la formación de los espermatocitos secundarios. Durante la segunda división meiótica estas células comienzan inmediatamente a producir espermátides haploides. Mientras suceden estos acontecimientos, desde el momento en que las células de tipo A abandonan la población de células madre hasta la formación de espermátides, la citocinesis es incompleta, de modo que las generaciones celulares sucesivas están unidas por puentes citoplasmáticos.

De tal modo la progenie de un solo espermatogonio de tipo A da lugar a un clon de células germinales que se mantienen en contacto durante la diferenciación.

Además, los espermatogonios y las espermátidas permanecen incluidos en profundos recesos de las células de Sertoli durante todo su desarrollo. De esta manera las células de Sertoli proporcionan sostén y protección a las células germinales, participan en su nutrición y ayudan a la liberación de los espermatozoides maduros (Sadler, 2007).

La espermatogénesis es regulada por la hormona luteinizante de la hipófisis (LH). La LH se une a los receptores localizados sobre las células de Leydig y estimula la producción de testosterona, y a su vez, esta se une a las células de Sertoli para promover la espermatogénesis.

La hormona foliculoestimulante (FSH) es también esencial porque se une a las células de Sertoli y estimula la producción de fluido testicular y la síntesis de proteínas intracelulares receptoras de andrógenos. (Tórtora y Derryckson, 2006).

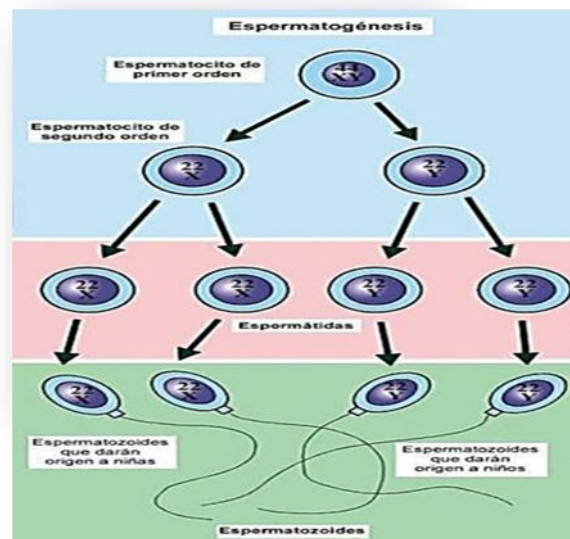


Figura 5. Espermatogénesis

Fuente: Tórtora y Derryckson, (2006).

2.4.2. Espermiogénesis

La serie de cambios que experimenta las espermátides para su transformación en espermatozoides recibe el nombre de espermiogénesis. Estos cambios son: A. formación del acrosoma, que se extiende sobre la mitad de la superficie nuclear y contiene enzimas que facilitan la penetración del ovocito y de las capas que lo rodean durante la fecundación. B. Condensación del núcleo, C. Formación del cuello, la pieza intermedia y la cola, y D. Eliminación de la mayor parte del citoplasma.

En el ser humano el tiempo necesario para que el espermatogonio se convierta en un espermatozoide maduro es de alrededor 74 días, y puede formarse aprox. 300 millones de espermatozoides diarios. Los espermatozoides completamente formados llegan a la luz de los túbulos seminíferos, desde donde son llevados hacia el epidídimo por los elementos contráctiles que se encuentran en la pared de los túbulos. Aunque en un principio son poco móviles, los espermatozoides alcanzan su movilidad completa en el epidídimo (Sadler, 2007).

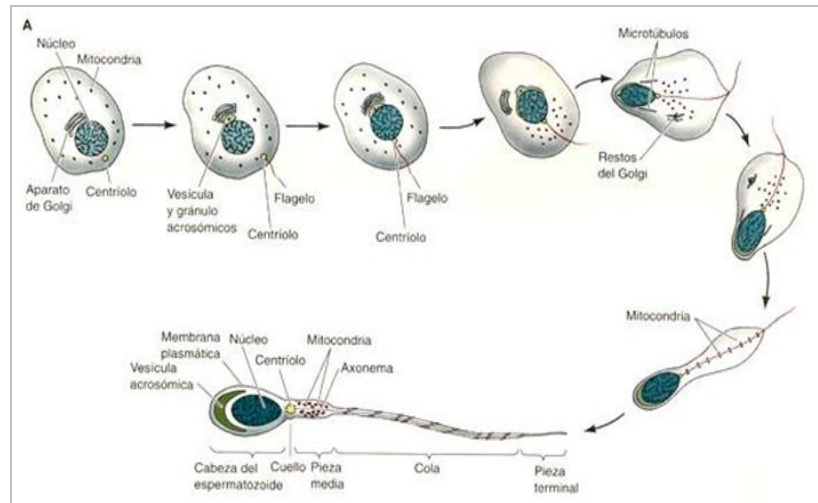


Figura 6. Espermiogénesis

Fuente: Sadler, (2007).

2.4.3. Gametos anormales

Los espermatozoides anormales representan aproximadamente el 10%. La anomalía puede ser tanto de la cabeza como de la cola; los espermatozoides pueden ser gigantes o enanos y ocasionalmente están unidos. Los espermatozoides que presentan anomalías morfológicas carecen de movilidad normal y es probable que por ello no lleguen a fecundar a los ovocitos (Sadler, 2007).

2.4.4. Semen

El semen es un elemento cuya valoración casi siempre suscita controversia, ya que son varios los elementos o características que son necesarios precisar, desde su cantidad a su calidad, ya que a éste elemento se le atribuye un 20% de causa de la infertilidad (Verduzco, 1987 citado por Aguilar *et al.*, 2010).

El semen es una mezcla de espermatozoides y líquido seminal, un líquido formado a partir de las secreciones de los túbulos seminíferos, las vesículas seminales, la próstata y las glándulas de Cowper. El volumen del semen de una eyaculación normal es de 1,5 - 6 ml, con 50 millones de espermatozoides o más por mililitro. A pesar de la leve acidez del líquido prostático. El semen tiene un pH ligeramente alcalino de 7,2-7,8, debido al pH elevado y el gran volumen del líquido aportado por las vesículas seminales, las secreciones prostáticas le dan al semen una apariencia lechosa, y los líquidos de las vesículas seminales y las glándulas de Cowper

le dan su consistencia pegajosa. (Surós Batlló citado por Aguilar *et al.*, 2010).

El líquido seminal provee a los espermatozoides un medio de transporte, nutrientes y protección del medio ácido hostil que presentan la uretra masculina y la vagina femenina (Surós Batlló citado por Aguilar *et al.*, 2010).

2.4.5. Eyaculación

Es la expulsión o emisión de semen a través del pene, acompañada de sensaciones placenteras. Las primeras eyaculaciones se suelen producir mientras se tiene un sueño erótico. A esas primeras emisiones se les llama torarquía o semenarquía. Cuando la eyaculación se produce sin líquido, se denomina aneyaculación.

Si la eyaculación del hombre se produce en un tiempo que oscila entre 30 segundos y 7 minutos, se puede decir que es propenso a tener eyaculación precoz. Los hombres que padecen este problema (un 30 % de la población lo ha sufrido alguna vez) tardan una media de 1,8 minutos en eyacular,

mientras que el resto tarda más de 7 a 8 min (Aguilar *et al.*, 2010).

2.4.6. Fases del eyaculado

El eyaculado presenta las siguientes fases:

- El preeyaculado en la cual vierten las secreciones de las glándulas bulbouretrales y glándulas de Littre. Su función será de lubricar la uretra como preparación de la eyaculación.
- Primera fracción del eyaculado donde vierten las secreciones de la próstata que contribuye al eyaculado con un porcentaje entre el 15 y el 30% del volumen final y las procedentes del testículo y epidídimo que aportan entre un 5 y 10%.
- Por último, la segunda fracción la constituyen las secreciones procedentes de las vesículas seminales que aportan entre un 50 y un 70% del volumen final.

2.4.7. Problemas de eyaculación

a) Eyaculación retardada

También denominada ausencia de eyaculación o incapacidad eyaculatoria, se trata de un excesivo control involuntario del reflejo eyaculador, y el sujeto afectado no puede eyacular. Las causas orgánicas son debidas al uso de drogas y fármacos, así como a enfermedades que afectan al mecanismo de la eyaculación. Entre las causas psicológicas destacan sentimientos de culpabilidad, temor al embarazo, problemas maritales, descubrimiento de infidelidad, entre otros (Aguilar *et al.*, 2010).

b) Eyaculación precoz

Puede ser consecuencia de infecciones urogenitales de la uretra posterior y de la próstata, así como alteraciones de tipo neurológico, trastornos degenerativos, alteraciones vasculares, fármacos antidepresivos, antihipertensivos, estimulantes y antigripales, desequilibrios hormonales y todas aquellas enfermedades que alteran los mecanismos reflejos de la eyaculación. Las afecciones psiquiátricas, como el trastorno

bipolar y el trastorno por estrés postraumático, pueden también causar disfunción sexual. En estos casos, la mejor recomendación ha sido el conversar abiertamente con el profesional de salud de preferencia (Aguilar *et al.*, 2010).

c) Eyaculación retrógrada

En los hombres, la eyaculación retrógrada tiene lugar cuando el fluido que va a ser eyaculado, el cual normalmente sale a través de la uretra, se redirecciona hacia la vejiga. En la eyaculación retrógrada este esfínter no funciona bien. Las causas pueden obedecer al sistema nervioso autónomo o a una intervención de próstata. La eyaculación retrógrada puede ser común en pacientes con un padecimiento largo de diabetes (Aguilar *et al.*, 2010).

2.5. INFERTILIDAD MASCULINA

2.5.1. Factores de la infertilidad masculina

De acuerdo a The University Chicago Medicine, (2013), los factores de riesgo relacionados con la infertilidad masculina

(llamada también factor masculino o factor de infertilidad masculina):

- Historial de prostatitis o infección genital.
- Trauma o torsión testicular.
- Exposición a sustancias tóxicas o peligros en el trabajo, como el plomo, el cadmio, el mercurio, el óxido de etileno, el cloruro de vinilo, la radioactividad y los rayos X.
- Fumar cigarrillos o marihuana.
- Consumo excesivo de alcohol.
- Exposición de los genitales a temperaturas altas.
- Reparación de la hernia.
- Testículos no descendidos.
- Medicamentos recetados para úlceras o psoriasis.
- Paperas después de la pubertad.

2.5.2. Causas de la infertilidad masculina

Las causas principales de la infertilidad masculina pueden dividirse en las siguientes categorías:

2.5.2.1. Trastornos del esperma

Los problemas relacionados con la producción y la maduración del esperma son las causas más comunes de la infertilidad masculina. El esperma puede ser inmaduro, tener una forma anormal o ser incapaz de moverse adecuadamente. O también puede ser que el esperma normal se produzca en cantidades anormalmente bajas (oligospermia) o aparentemente no se produzca (azoospermia). Muchas condiciones diferentes pueden causar este problema, incluyendo las siguientes:

- Enfermedades infecciosas o condiciones inflamatorias, como el virus de las paperas.
- Enfermedades hormonales o endocrinológicas, como el síndrome de Kallman o un problema pituitario.
- Trastornos inmunológicos en los cuales algunos hombres producen anticuerpos contra su propio esperma.
- Factores ambientales y de estilo de vida.

- Enfermedades genéticas (la mayoría se asocian con anomalías del espermatozoides, ya sea directa o indirectamente) (Dohle *et al.* 2010).

2.5.2.2. Anomalías genéticas

Entre las anomalías genéticas que presentan alteración del espermatozoides de acuerdo al estudio de (Dohle *et al.* 2010) son los siguientes:

- **Fibrosis quística** - condición hereditaria que por lo general afecta a los pulmones y al páncreas, pero también puede presentarse como una causa de la infertilidad con o sin problemas leves del seno; del 6 al 10% de los hombres con azoospermia obstructiva tienen ausencia congénita bilateral de los conductos deferentes (su sigla en inglés es CBAVD), lo que significa que nacieron sin los conductos deferentes; de ellos, el 70 por ciento puede tener fibrosis quística o ser portador de una mutación en el gen de la fibrosis quística. (Dohle *et al.* 2010)

- **Síndrome de Noonan** - condición hereditaria que puede afectar tanto a hombres como a mujeres. En los hombres, este síndrome puede causar función gonadal (testicular) anormal. (Dohle *et al.* 2010)

- **Distrofia miotónica** - condición hereditaria con complicación multisistémica progresiva, que en algunos casos da como resultado la infertilidad (testículos poco desarrollados y producción de esperma anormal). (Dohle *et al.* 2010)

- **Hemacromatosis** - condición hereditaria que afecta al almacenaje del hierro. El ochenta por ciento de los hombres con hemacromatosis tiene disfunción testicular. (Dohle *et al.* 2010)

- **Enfermedad drepanocítica** - condición hereditaria que afecta a la producción normal de la hemoglobina. (Dohle *et al.* 2010)

- **Síndrome del sexo inverso** - el hombre tiene los cromosomas sexuales del genotipo femenino (XX en

lugar de XY), da como resultado la azoospermia y otras características (Dohle *et al.* 2010)

- **Mutaciones del gen receptor de andrógeno** – condición hereditaria en la cual el hombre es genéticamente masculino (46 XY), pero es infértil debido a un defecto en los receptores de testosterona. (Dohle *et al.* 2010)

- **Anomalías cromosómicas** - los hombres que tienen un cromosoma sexual X adicional, conocido como síndrome de Klinefelter, a menudo no producen esperma o lo producen en muy pocas cantidades. (Dohle *et al.* 2010)

- **Redistribución de cromosomas** - algunas personas tienen el número normal de cromosomas (46) en el núcleo (centro) de las células, pero se ha llevado a cabo una redistribución en el material de los cromosomas, mediante la cual una parte del cromosoma ha cambiado de lugar con otra; los

hombres con azoospermia u oligospermia tienen una frecuencia más alta de redistribución de cromosomas en comparación con la población general. (Dohle *et al.* 2010)

- **Supresiones en el cromosoma Y** - algunas personas tienen el número normal de cromosomas (46) en las células del cuerpo, pero no se encuentran pequeñas secciones del cromosoma Y o se han suprimido; del 3 al 30 por ciento de los hombres con azoospermia u oligospermia tienen supresiones en el cromosoma Y. (Dohle *et al.* 2010)

2.5.2.3. Anomalías anatómicas

Las obstrucciones del tracto genital pueden causar infertilidad al bloquear parcial o totalmente el flujo del líquido seminal. Algunas de estas anomalías pueden ser de origen congénito (presentes al nacer) o el resultado de un defecto genético. Otras podrían ocurrir debido a una infección o inflamación del tracto

urogenital, una cirugía que dejó cicatriz en el tracto genital o por la presencia de venas varicosas en el escroto (varicoceles). ESHRE, (2002)

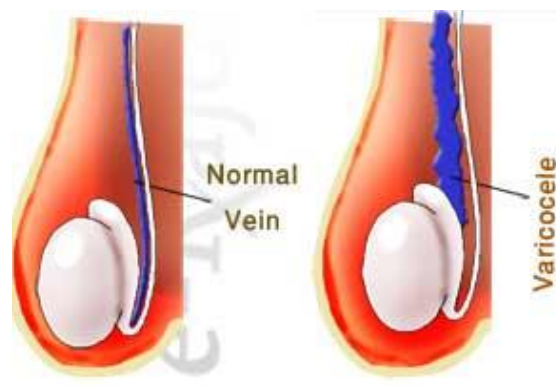


Figura 7. Comparación entre una vena normal del cordón espermático y una vena con varicocele

Fuente: ESHRE, (2002)

2.5.2.4. Síndrome de inmovilidad ciliar

En esta condición el recuento de esperma es normal, pero los espermatozoos no tienen movilidad como sucede en el síndrome de Kartagener, un trastorno hereditario. (Dohle *et al.* 2010)

2.5.2.5. Supresiones mitocondriales

Las mitocondrias son las estructuras de la célula responsables de la producción de energía. En realidad hay un conjunto de genes en la mitocondria, separados del conjunto de cromosomas normales contenido en el núcleo. Recientemente se ha descubierto que estos genes, cuando se alteran o se suprimen, pueden afectar a la salud de la persona o causar infertilidad, o ambas. (Dohle *et al.* 2010)

2.6. ESPERMATOGRAMA

El espermatograma es el estudio del líquido seminal, que se compone de evaluaciones macroscópicas, microscópicas y fisicoquímicas.

2.6.1. Examen macroscópico

a)Aspecto.- La evaluación del aspecto es realizado de una forma visual, un semen normal debería ser homogéneo,

gris opalescente. A veces puede tener un aspecto traslúcido; ello es debido a que posiblemente tenga una baja concentración de espermatozoides. Un aspecto marrón – pardo nos indica un sangrado en el tracto genital horas o días antes y si la coloración es rojiza nos indica la presencia de hematíes frescos, procedentes de un sangrado en el momento de la recogida. (Vásquez y Vásquez, 2007).

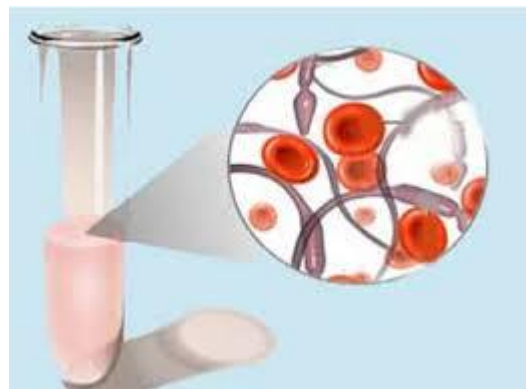


Figura 8. Presencia de glóbulos rojos en semen de color marrón – rojizo

Fuente: Vásquez, (2007)

b) Volumen.- el volumen del semen está conformado por las secreciones de varias glándulas. Los testículos y el epidídimo solo contribuyen el 5% del contenido (principalmente espermatozoides y testosterona), en tanto

que las vías seminales aportan entre el 46% y 80% (enzimas responsables de la coagulación del semen y fructosa), la próstata entre el 13% y el 33% (varias sustancias entre ellas el antígeno específico de próstata que participa en la licuefacción del semen) y las glándulas bulbouretrales y uretral es entre el 2 y el 5% (sustancias lubricantes y ocasionalmente en tiempos causantes de infertilidad).

El volumen normal del eyaculado debe ser mayor o igual a 1,5 ml, un volumen menor se asocia con una deficiencia en la secreción de las vías seminales o con una obstrucción en los conductos eyaculadores. En tanto que volúmenes mayores de 6 ml se asocia con varicocele, hipertrofia de vías seminales o con períodos largos de abstinencia. (Bonilla, 2001 citado por Aguilar et al 2010).

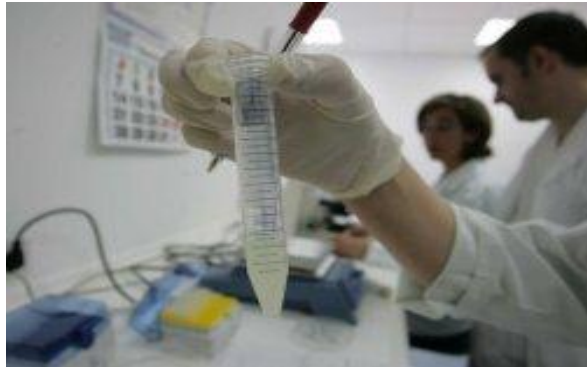

Figura 9. Análisis del volumen del semen

Fuente: Palenzona, (2008)

c) Viscosidad o consistencia.- la viscosidad o consistencia del semen se puede evaluar succionando la muestra con una pipeta Pasteur o bagueta permitiendo la caída libre de las gotas para observar la longitud del filamento que debe ser no menor a 0,5 mm ni mayor a 1 cm. Una viscosidad anormal puede dificultar la determinación de ciertos parámetros, como son el recuento de espermatozoides y la movilidad. Una viscosidad aumentada puede ser el resultado de una inflamación crónica de la próstata, pero también se asocia con alto contenido de mucosidad y con la presencia de anticuerpos antiespermatozoides. (Bonilla, 2001 citado por Aguilar *et al.* 2010).

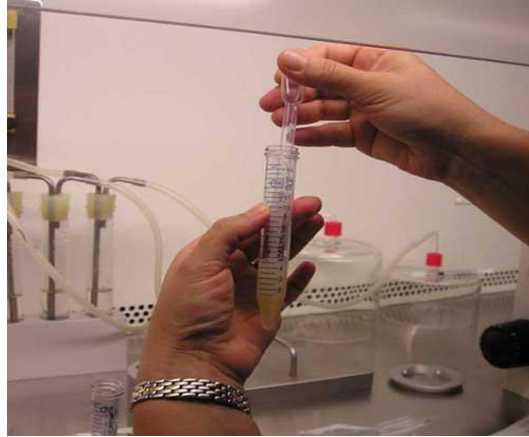

Figura 10. Absorción de la muestra para el análisis de viscosidad

Fuente: López *et al.* (2012)

d) Licuefacción.- el semen se coagula casi inmediatamente después de su eyaculación. La licuefacción se realiza mediante una simple observación visual. Una muestra normal es una muestra licuada, homogénea, sin grumos ni coágulos. La muestra del semen una vez recogida está coagulada y necesita licuarse para proceder a su evaluación. Esta se consigue gracias a una sustancia liberada al eyaculado por la próstata conocida como fibrinolisisina seminal (enzima del flujo seminal que disuelven los coágulos del semen). Si la licuefacción no ocurre de 15 a 30 minutos tras la eyaculación, nos puede indicar algún tipo de disfunción a

nivel prostático. (Bonilla, 2001 citado por Aguilar *et al.* 2010).



Figura 11. Muestra licuada de semen aspecto normal, homogéneo y sin grumos

Fuente: Vásquez (2007)

e) Color.- el semen tiene un color normal entre blanco opalescente o gris claro, un color traslucido claro indica baja concentración de espermatozoides, un color amarillento indica la existencia de infección seminal como también se sospecha que son pacientes con problemas de ictericia o que consumen ciertas vitaminas, es posible que se deba a la presencia de altos niveles de flavoproteínas oxidasas procedentes de vesículas seminales. Un color rosado o rojizo muy

oscuro sugiere la presencia de sangre (Hematospermia), generalmente por inflamación o congestión a cualquier nivel de la vía seminal. (Bonilla, 2001 citado por Aguilar *et al.* 2010).

f) Olor.- se describe como “sui generis” o característico. La espermina al parecer es la sustancia que determina el olor, que algunas personas la relacionan con el olor del hipoclorito de sodio.

2.6.2. Examen fisicoquímico

a)pH

Refleja un balance entre las diferentes secreciones principalmente entre el pH alcalino de vesículas seminales y el ácido de la próstata.

El límite inferior establecido es de 7,2 y el límite máximo es 8. El pH debe medirse en un tiempo transcurrido a una hora de eyaculación. Un pH por debajo de 7,0 indica oligo o azoospermia y un volumen bajo, nos va a sugerir la agenesia u

obstrucción de vesículas seminales y/o conductos deferentes, así como también infección. Esto impide la salida total o parcial de secreciones procedentes del testículo (espermatozoides) y de vesículas seminales de infección y/o inflamación de glándulas sexuales (prostatitis, Vesiculitis y epididimitis).

Cuando existe un pH ácido y un volumen menor de 1,5 ml se debe sospechar de una agenesia de vesículas seminales. (OMS, 2010).

2.6.3. Examen microscópico

a) Vitalidad

La viabilidad espermática refleja la proporción de los espermatozoides totales que sean “vivos” de acuerdo al criterio de exclusión de algún colorante vital o mediante la expresión de su capacidad osmorreguladora cuando se le expone a condiciones hiperosmóticas. Cuando las células mueren pierden su capacidad de permeabilidad de membrana y permiten el paso libre de los fluidos, por lo cual los espermatozoides muertos se observan teñidos y los vivos sin

teñir. Este examen es de gran valor en los casos de astenozoospermia.

b) Movilidad

El espermatozoide tiene una estructura flagelar que le permite su desplazamiento en el líquido seminal, en la cavidad vaginal, útero y trompas de Falopio en la evaluación de la capacidad reproductiva o fértil del espermatozoide, la movilidad es un criterio determinante para su normalidad. La OMS clasifica la movilidad en 4 categorías:

- Grado a: son móviles rápidos y con movilidad rectilínea.
- Grado b: son lentos y con desplazamiento no rectilíneo.
- Grado c: cuando no hay desplazamiento del espermatozoide pero si hay movilidad flagelar y
- Grado d: cuando el espermatozoide está inmóvil.

Una muestra tiene movilidad normal si tiene más del 50% de espermatozoides grado a, y si hay más de 25% grado b. si no se cumple estos criterios la muestra seminal se clasifica con diagnóstico de astenozoospermia.

La movilidad está disminuida generalmente por infecciones de transmisión sexual, por el varicocele testicular, el frío, muchos días de abstinencia, afectaciones mitocondriales de origen congénito o adquirido, sustancias adictivas como el cigarrillo o el alcohol. Es una alteración frecuente en varones con infertilidad. Su tratamiento depende de su causa.

En caso de infecciones (especialmente por clamidias) se utiliza antibióticos, cuando hay aumento de la viscosidad del semen se utiliza los mucolíticos y cuando hay sospecha de la deficiencia en la cadena respiratoria mitocondrial se utilizan vitaminas, aminoácidos y antioxidantes. (OMS, 2010)

c) Recuento

La concentración y el recuento total de espermatozoides se determina con el método hemocitómetro (cámara Neubauer).

Cuando la cantidad de espermatozoides es inferior a 20 millones/ml o menor de 40 millones en recuento total se denomina oligozoospermia, cuando no hay ningún espermatozoide se denomina azoospermia. En estos casos el

problema puede ser secretor, es decir no hay o hay pocos espermatozoides por daño en el testículo causado por inflamaciones, infecciones, varicocele y otras causas, o excretor, es decir, se produce espermatozoides pero existe una obstrucción de la vía de transporte de espermatozoides desde los testículos a la uretra prostática.

Los oligozoospermias o azoospermias pueden ser origen congénito adquirido. Es importante titular el plasma sanguíneo el valor de FSH, la cual está relacionada con el número de espermatogénesis. Cuando FSH está alto, el daño de la espermatogénesis es importante y su pronóstico es reservado; cuando FSH está bajo es posible estimular la espermatogénesis y se espera un resultado favorable. Si FSH está en valores normales y hay azoospermia, hay que sospechar de un proceso obstructivo.

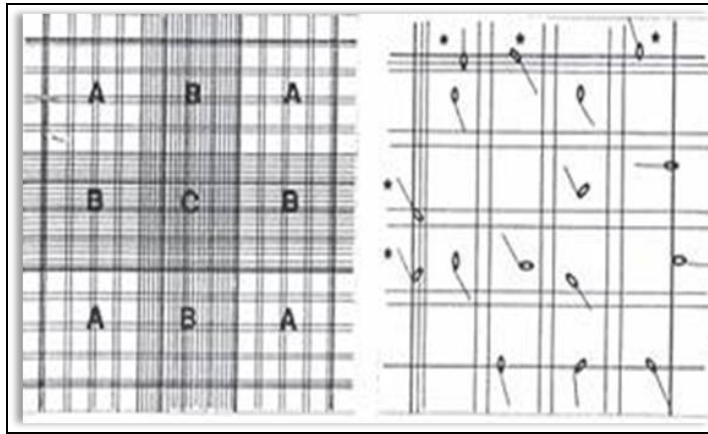


Figura 12. Recuento de espermatozoides en cámara Neubauer

Fuente: Barja (2003)

d) Morfología

Para realizar el reporte de la morfología se requiere hacer una tinción de los espermatozoides. La OMS clasifica las alteraciones según la región donde está localizada: cabeza, cuello, cola y combinaciones. El porcentaje normal de un espermatograma es aceptada con más del 50% de formas normales. Cuando no se cumple el porcentaje de formas normales se denomina Teratozoospermia. Las infecciones de transmisión sexual, el estrés, las altas temperaturas, el varicocele, los tóxicos ambientales, las drogas de adicción (marihuana, ácidos, cocaína, etc.), el alcohol, el cigarrillo, antibióticos, agropesticidas, radiaciones han sido asociadas

con la Teratozoospermia. También existen factores genéticos como son los casos de la agenesia del acrosoma y la ausencia de brazos de dineína en el flagelo (síndrome de cilio inmóvil), donde hay inmovilidad de los espermatozoides.

Estas alteraciones morfológicas son una forma citológica de describirla pero no tiene en sí un significado funcional. Mutaciones, detecciones, alteraciones enzimáticas, mitocondriales, de receptores, escapan al diagnóstico de este análisis morfométrico. Con el uso de las técnicas de reproducción asistida como ICSI, se han obtenido niños totalmente normales como también fracasos de los ovocitos. Es de esperar que la especie humana tenga mecanismos regulatorios mucho más complejos y exactos que la sola descripción externa del espermatozoide que asegure que los niños que nacen sean genéticamente sanos y saludables. (OMS, 2010)

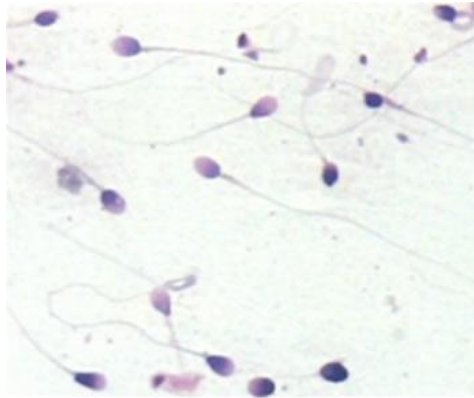


Figura 13. Análisis de morfología mediante técnica de tinción

Fuente: OMS, (2010)

e) Células No espermáticas

El eyaculado contiene otras células y su identificación puede ser clínicamente relevante. Son las llamadas células no espermáticas, que incluye a células epiteliales del tracto uretral de la próstata y células redondas, el nombre genérico de células redondas engloba a células germinales inmaduras y a leucocitos, como también pueden existir microorganismos en el semen.

El líquido seminal puede ser el transporte no solo de los espermatozoides sino de otras células importantes como los leucocitos, virus (HIV, hepatitis), bacterias (*neisseria*

gonorrhoeae, chlamydia, treponema pallidum, E. coli, etc.) y hongos. Todas las células citadas están relacionadas con las infecciones de transmisión sexual y tienen al semen como la forma de transmitirla a la mujer o a otro hombre.

Se conoce también que el líquido seminal tiene fructosa, manosa, aminoácidos, hormonas sexuales y diversas proteínas, desechos metabólicos entre otros. Es decir, el líquido seminal no solamente tiene la función de transportar los espermatozoides sino que es una forma de excreción del cuerpo del hombre. (OMS, 2010)

f) Aglutinación Espermática

Las aglutinaciones son espermatozoides móviles adheridos a otros espermatozoides móviles, la adhesión puede darse entre cabeza con cabeza, pieza intermedia con pieza intermedia, cola con cola o de otras maneras, como pieza intermedia con cola.

La presencia de aglutinación sugiere la existencia de una causa inmunológica de infertilidad, por lo que puede tener

significancia clínica. No son evidencia suficiente para deducir la presencia de anticuerpos antiespermatozoides, pero si nos sugiere su presencia. (Verduzco, 1987 citado por Aguilar *et al.* 2010).

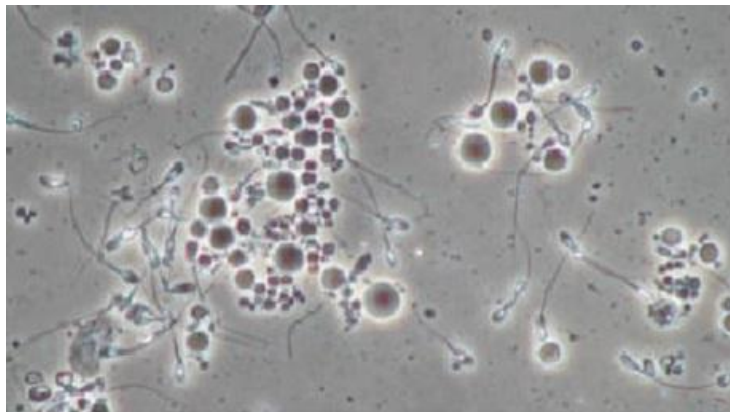


Figura 14. Aglutinación espermática

Fuente: OMS, (2010)

g) Agregaciones espermáticas

Las agregaciones son las adherencias de espermatozoides (inmóviles con inmóviles o móviles con inmóviles) a células no espermáticas o detritos. No son específicos, no tienen ninguna significación clínica. (Organización Mundial para la Salud, 2010).

2.7. NOMENCLATURA PARA ALGUNAS VARIABLES SEMINALES

- **Normozoospermia.-** Eyaculado normal definido por los valores de referencia. Significa que el semen cumple los parámetros de normalidad establecidos por la Organización Mundial de la Salud.
- **Oligozoospermia.-** Cuando la concentración de espermatozoides es menor de 20 millones por mililitro, o cuando en la totalidad del eyaculado hay menos de 40 millones de espermatozoides. Puede presentarse en diferentes grados, en algunos casos no se llega a saber la causa o no hay tratamiento para ella. Puede ser provocada por alteraciones en la espermatogénesis (formación de los espermatozoides en el testículo), o por obstrucción en la vía seminal. Las causas son múltiples: cromosómica, genética, hormonales, infecciosas, obstrucciones parciales de los conductos seminales, varicocele, (varices en las venas del testículo), etc. (Álvarez, 1989 citado por Aguilar *et al.* 2010).
- **Teratozoospermia.-** Es la presencia de una proporción anormalmente elevada de espermatozoides con morfología alterada.

Habitualmente se asocia a alteraciones en la calidad del movimiento, y se produce por anomalías en la formación de los espermatozoides.

- **Azoospermia.-** es un trastorno orgánico en el cual el hombre no tiene un nivel mensurable de espermatozoides en su semen. Se asocia con muy bajos niveles de fertilidad. Una de las principales causas de la infertilidad masculina es el semen sin espermatozoides o la incapacidad para producirlos, problema conocido médicamente como azoospermia. Hay dos tipos:

Azoospermia secretora.- No se producen espermatozoides en los testículos. En este grupo las causas más frecuentes son: cromosómica o genética, criptorquidia; (los testículos no han descendido a la bolsa escrotal); orquitis, (infecciones testiculares como en el caso de las paperas); déficit de hormonas; radioterapia o quimioterapia. (Álvarez, 1989 citado por Aguilar *et al.* 2010).

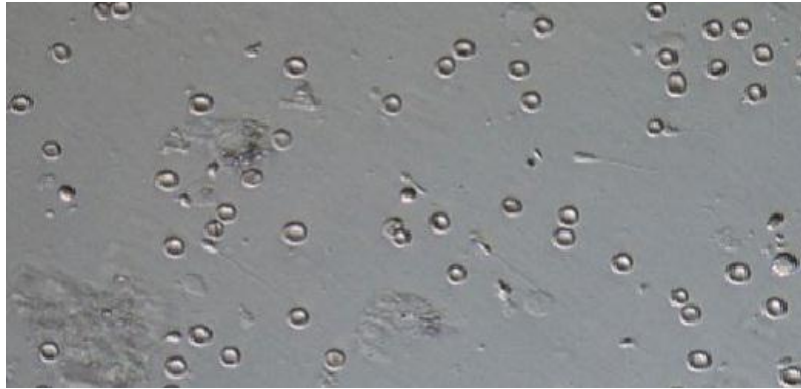


Figura 15. Azoospermia secretora

Fuente: Bonilla *et al.* (2009)

Azoospermia obstructiva.- se producen espermatozoides en los testículos pero los conductos que unen testículos con el pene están obstruidos. Causas más frecuentes: ausencia congénita de conductos deferentes (presente en pacientes afectados de fibrosis quística); infecciones de los conductos seminales que al cicatrizar los obstruyen; sección de conductos deferentes, por vasectomía o como complicación quirúrgica de operación de hernia inguinal.

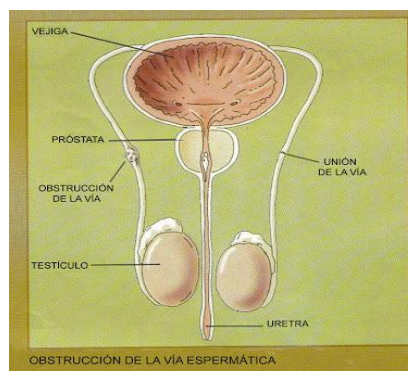


Figura 16. Azoospermia obstructiva

Fuente: Bonilla, *et al.* (2009)

- **Hipospermia.-** Cuando el volumen del eyaculado es menor de 1.5 mililitros.

- **Necrozoospermia.-** es la ausencia de viabilidad espermática.

- **Aspermia.-** Es la falta total de esperma. Una de las causas de la aspermia es la eyaculación retrógrada, que puede ser provocada por el excesivo uso de drogas, o como resultado de la cirugía de próstata.

- **Polizoospermia.-** Se denomina así la presencia de más de 200 millones de espermatozoides por centímetro cúbico. Puede ser causa de esterilidad ya que una concentración tan elevada de espermatozoides puede dificultar el movimiento progresivo de los mismos. En muchos casos se asocia a una disminución del volumen del eyaculado. En la práctica se soluciona preparando el semen para hacer inseminaciones intrauterinas.

- **Astenozoospermia.-** Se define como el trastorno de la movilidad espermática en el que hay menos del 50% de espermatozoides móviles. Las causas más frecuentes son: infección, auto-anticuerpos,

varicocele y alteraciones de la cola espermática (Álvarez, 1989 citado por Aguilar *et al.* 2010).

- **Globozoospermia.-** Espermatozoides de cabeza redonda desprovistas de acrosoma.

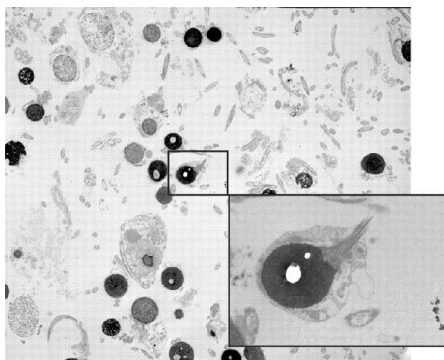


Figura 17. Globozoospermia

Fuente: Bonilla *et al.* (2009)

- **Hiperespermia.-** Cuando el volumen del eyaculado es mayor de 6 mililitros.

CAPÍTULO III

METODOLOGÍA DE LA INVESTIGACIÓN

3.1. FORMULACIÓN DE HIPÓTESIS

3.1.1. Hipótesis general

Los parámetros alterados más frecuentes en espermogramas que determinan que el paciente es definitivamente infértil son: la Azoospermia, volumen, recuento total y movilidad anormal de los espermatozoides.

3.1.2. Hipótesis específicas

- a) *El volumen* es el parámetro que presenta mayor prevalencia de Normalidad en pacientes que consultaron por infertilidad.

- b) La *vitalidad, movilidad y morfología* son los parámetros que presentan mayor prevalencia de Anormalidad en pacientes

- c) La *vitalidad, movilidad y morfología* son los parámetros que presentan mayor prevalencia de Anormalidad en pacientes que consultaron por infertilidad.

- d) La frecuencia del pH con valores de Normalidad encontrado en el espermatograma de los pacientes que acudieron por infertilidad es mayor al 50%.

- e) La frecuencia de *azoospermia* encontrada en el espermatograma de los pacientes que acudieron por infertilidad es menor al 50%.

3.2. TIPO DE INVESTIGACIÓN

Es Descriptivo – Retrospectivo. Es descriptiva porque se darán a conocer los resultados obtenidos del espermatograma con su respectivo análisis. Es retrospectivo porque el estudio se basa en observaciones clínicas para intentar identificar retrospectivamente sus antecedentes o causas.

3.3. CRITERIOS DE INCLUSIÓN Y EXCLUSIÓN

3.3.1. Criterios de inclusión

- Pacientes en edad reproductiva que consultaron por infertilidad masculina a los centros médicos privados: Centro Medico INPPARES, Clínica Internacional y Clínica Promedic en el periodo enero 2012 a noviembre 2013.
- Hombres que presenten convivencia de un año a más con la misma pareja y sin haber utilizado método de planificación familiar y que no logra un embarazo.
- Hombres con abstinencia sexual de 3 días como mínimo y 5 días como máximo.
- Hombres a los que se le realizó espermatogramas con parámetros normales y anormales según los criterios de la Organización Mundial de la Salud.

- Los análisis fueron realizados en el Laboratorio Clínico “Sakuray”.

3.3.2. Criterios de exclusión

- Pacientes que como candidatos a estudios de infertilidad masculina fueron excluidos según las normas de la estructura funcional del proyecto de investigación (ejemplo: el no cumplir con la convivencia de un año a más).
- Fueron excluidos muestras de líquido seminal de los pacientes que por accidente derramaron la primera o segunda porción del semen.
- Se excluyeron muestras de semen de los pacientes que obtuvieron por el método de coito interruptus.

3.4. POBLACIÓN Y MUESTRA

3.4.1. Población

La población a evaluar corresponde a todos los pacientes

que acudieron por problemas de infertilidad masculina desde enero del 2012 hasta noviembre del 2013 y que fueron atendidos directamente en los Centro médicos privados: Centro Médico INPPARES, Clínica Internacional y Clínica Promedic del sector de Medicina (Ginecología y Urología), las cuales se encuentran ubicados en la provincia de Tacna. La población total fue de 98 muestras recolectadas de los pacientes.

3.4.2. Muestra

La muestra fueron de hombres sexualmente activos a los cuales se le realizó el espermatoograma solicitado por los especialistas de los centro médicos privados y debido a que la población de pacientes no es muy grande, la muestra fue de 98 pacientes.

3.4.3. Características de los pacientes

Cada paciente que acude por consulta de problemas de infertilidad fue atendido directamente por los especialistas del sector de medicina (Ginecólogo – Urólogo), quienes les

realizaron un consenso de preguntas, siendo lo primordial el tiempo de convivencia con su pareja (de 1 año a más), de acuerdo a su respuesta el médico solicitará el examen de espermatoograma.

Cada paciente que recibió orden médica solicitando el examen previo se sometió a una sensibilización de las condiciones de toma de muestra.

3.5.DETERMINACIÓN DE LA VARIABLE

- Variable Única: Parámetros alterados en espermatoograma de varones con problemas de infertilidad

3.6.OPERACIONALIZACIÓN DE LA VARIABLE

En la siguiente tabla se muestra la operacionalización de la variable:

Tabla 1. Operacionalización de la variable

Variable Única	Dimensiones	Indicadores
Parámetros alterados en espermatograma de varones con problemas de infertilidad	Examen Macroscópico	*Volumen (ml) *Color (Normal, Anormal) *Olor (Sui Generis, Inoloro) *Aspecto (Normal, Anormal) *Licuefacción (Normal, Aumentada) *Viscosidad (Normal, Aumentada)
	Examen Fisicoquímico	pH (Normal, Anormal)
	Examen Microscópico	Aglutinación de espermatozoides (%)
		Vitalidad (vivos móviles)
		Movilidad (a, b, c y d)
Recuento (Millones por mililitro)		
	Morfología Normal, Anormal (%)	

Fuente: Elaboración propia

3.7.METODOLOGÍA PARA LA RECOLECCIÓN DE MUESTRAS

3.7.1. Condiciones preanalíticas para la obtención de la muestra de semen

De acuerdo con la Organización Mundial de la Salud (OMS), la muestra para el espermatograma debe ser recolectada respetando las siguientes condiciones:

a) Abstinencia sexual

El paciente debe presentar abstinencia sexual de 3 días

como mínimo y 5 días como máximo. Si el paciente presenta abstinencia menor a 3 días o mayor a 5 días, afectaría los resultados de algunos parámetros como del volumen, concentración, movilidad y recuento de espermatozoides, por lo tanto se debe respetar los días de abstinencia sexual.

b) Área de ubicación para la toma de muestra

Después de completar adecuadamente esta condición el paciente procede a ingresar a una sala habilitada para obtener la muestra en condiciones de privacidad.

c) Método apropiado para la obtención de muestra

La muestra debe obtenerse mediante masturbación y eyaculación dentro de un recipiente estéril de boca ancha.

El recipiente debe rotularse con el código de laboratorio, nombre del paciente, fecha, hora de la recolección y días de abstinencia sexual. El *coitus interruptus* no es aceptable para realizar la recolección del semen, porque puede perderse la primera porción del eyaculado, que suele tener la mayor concentración de espermatozoides. Además hay contaminación

celular y bacteriológica de la muestra y el pH ácido del líquido vaginal ejerce una influencia sobre la movilidad de los espermatozoides.

d) Medidas preventivas para la obtención de la muestra

Un análisis de semen correcto se debe realizar sobre una muestra de semen completa. La primera parte del eyaculado aporta las secreciones del testículo – epidídimo (en esta fracción están los espermatozoides) y las secreciones de la próstata.

La segunda parte corresponde a las secreciones de vesículas seminales. Por lo tanto si se derramó una fracción de la primera parte faltaran espermatozoides y se tendrá una concentración irreal más baja, si se derrama una fracción de la segunda, (la cual es la que aporta más volumen), lo que ocurrirá es que se obtendrá un volumen más bajo y una concentración espermática alta.

e) Registro de la muestra por paciente

Para cada paciente se debe realizar el llenado de sus fichas

con las siguientes instrucciones detalladas:

- Nombres y apellidos completos
- Fecha de recolección
- Método de obtención
- Días de abstinencia sexual
- Lugar de recogida
- Medidas higiénicas
- Hora de recogida
- Tiempo de entrega de la muestra al laboratorio
- Tiempo de transporte
- Medicación
- Último proceso febril

Después de aceptar el consentimiento y seguir adecuadamente las recomendaciones e instrucciones pre analíticas, las muestras de semen de los pacientes del Centro Medico INPPARES se obtuvieron en la propia institución con el apoyo directo del técnico del laboratorio, el cual se encargó de transportar en un contenedor adecuado a una temperatura 28-37 °C en un tiempo no mayor de 30 minutos y protegida de la luz.

Por otro lado la Clínica Internacional y Promedic optaron por derivar a los pacientes directamente al Laboratorio Clínico “Sakuray” donde fue llevado a cabo la evaluación del espermatograma respectivamente.

3.8.METODOLOGÍA PARA EL ANÁLISIS EN EL LABORATORIO

3.8.1. Evaluación macroscópica del líquido seminal

- a) **Color:** el color se examinó inmediatamente por simple inspección visual a temperatura ambiente antes del proceso de licuefacción.

- b) **Olor:** el olor se caracterizó por intermedio del olfato. Se procedió a mover la muestra de semen con la varilla; emanando el olor característico sui-generis.

- c) **Volumen:** el volumen se midió de forma directa vertiendo la muestra del recipiente estéril al tubo cónico graduado. Se procedió visualmente a anotar los mililitros del semen.

- d) **Aspecto:** una vez contenida en el tubo cónico graduado con líquido seminal (semen). Se empezó a agitar suavemente la muestra observando la consistencia grumosa o líquida. Por último se anotó el resultado en el registro.

- e) Licuefacción:** se colocó la muestra de semen en un tubo cónico graduado. Luego se incubó a 37 °C por un tiempo de 20 minutos; seguidamente se procedió a una simple observación visual, colocando en tubo cónico en un ángulo de 35 - 45 grados con 3 a 4 repeticiones seguidas.
- f) Viscosidad (Filancia):** con la muestra ya colocada en el tubo cónico, se utilizó la pipeta Pasteur para absorber la muestra de semen, seguidamente se dejó caer gota a gota el semen hasta visualizar la longitud de un filamento bien definido. Por último el filamento se midió por la graduación del tubo reportando los milímetros encontrados. **(Anexo 2).**

3.8.2. Evaluación fisicoquímica del semen

pH: se colocó una gota de semen sobre el papel de pH graduado, se esperó 30 segundos situando la tira de pH en un papel absorbente, antes de transcurrir el tiempo indicado, se hizo la lectura. **(Anexo 3)**

3.8.3. Evaluación microscópica del semen

a) **Vitalidad:** la vitalidad de los espermatozoides se evaluó a 37°C dentro de la primera hora del eyaculado. Con una micropipeta graduada se mezcló 50 *ul* de semen con 50 *ul* de colorante eosina-nigrosina en una lámina portaobjeto, seguidamente se tomó 15 *ul* de la dilución de la muestra preparada y se hizo una extensión en un nuevo portaobjeto dejando secar la muestra a temperatura ambiente.

A través de un microscopio binocular compuesto se procedió a visualizar los espermatozoides e inmediatamente se contó 200 espermatozoides con el objetivo de 1000 aumentos, observándose espermatozoides coloreados y no coloreados.

La vitalidad se analizó determinando los espermatozoides vivos móviles, vivos inmóviles y muertos.

- Vivos móviles: son espermatozoides que no se tiñen, presentan membrana plasmática estructuralmente intacta.
- Muertos: los espermatozoides se tiñen completamente de color rosa intenso.

b) Movilidad: la movilidad de los espermatozoides se evaluó dentro de la primera hora del eyaculado. La muestra durante todo el proceso del espermatograma debe permanecer a 37 °C en incubación. El procedimiento se llevó a cabo de la siguiente manera:

1ro se precalentó a 37°C de 3-5 minutos la lámina portaobjeto (75x25 mm)

2do se depositó 20 *ul* de muestra de semen en la lámina portaobjeto.

3ro se colocó la laminilla cubreobjeto (22x22 mm), evitando la formación de burbuja.

4to se dejó reposando por 1 minuto a 37 °C.

5to a través del microscopio binocular compuesto se empezó a valorar el proceso. Se trazó un área definida, para ello se imaginó un cuadrado en el centro del campo microscópico (para cada campo analizado).

6to finalmente se evaluó observando varios campos a 40x, contando 200 espermatozoides con el fin de clasificar su movilidad de acuerdo a los siguientes parámetros:

- Movilidad “a”: espermatozoides con movilidad progresiva rápida.
- Movilidad “b”: espermatozoides con movilidad progresiva lenta.
- Movilidad “c”: espermatozoides con movilidad no progresiva (se mueven pero no avanzan).
- Movilidad “d”: espermatozoides inmóviles.

c) Recuento: el recuento de los espermatozoides se evaluó realizando los siguientes procedimientos:

1ro el recuento se evaluó dentro de las 2 horas después del eyaculado. Se colocó 20 *ul* de muestra de semen en la lámina portaobjeto, cubriendo enseguida con la laminilla.

2do luego se procedió a estimar la evaluación inicial a través del microscopio binocular compuesto diferenciando la cantidad de espermatozoides por campo (si se observa como mínimo mayor igual de 25 espermatozoides por campo la muestra se debe diluir). La dilución establecida es 1:10 que equivale a 100 *ul* de semen más 900 *ul* de diluyente *macomber Saunders*.

3ro se utilizó la cámara Neubauer a ambos lados de la zona de recuento se agregó 15 *ul* de la muestra diluida, luego es analizado en el microscopio binocular.

4to se contó los espermatozoides en el área central de la cámara Neubauer con una magnificación de 40x (justo en los 5 cuadrados pequeños donde se evalúa el recuento de hematíes).

5to si los espermatozoides se encuentran sobre la línea que divide los cuadrados adyacentes, sólo se contó los que se ubicaron en el lado superior y en el lado izquierdo, descartando los que se ubiquen en el lado inferior y lado derecho, de acuerdo norma establecida por la OMS).

6to el conteo se evaluó por duplicado en las 2 áreas de la cámara Neubauer, se promedió el valor y se dividió por el factor de conversión. El resultado corresponderá a la concentración espermática que equivale al número (millones) de espermatozoides por mililitro de eyaculado.

7mo finalmente la concentración espermática se multiplico por el volumen total del eyaculado, dando como resultado el recuento total de espermatozoides.

d) Morfología: la morfología se determina siguiendo los siguientes pasos establecidos por la OMS.

1ro la morfología se evaluó a las 2 horas después del eyaculado.

2do se colocó 20 *ul* de semen en un extremo de la lámina portaobjeto

3ro seguidamente se realizó la extensión por duplicado

4to se dejó secar a temperatura ambiente

5to posteriormente se añadió alcohol metílico gota a gota cubriendo toda la lámina extendida por un tiempo de 5 minutos, luego decantar.

6to seguidamente se añadió "Wright" cubriendo toda la lámina extendida durante 4 minutos.

7mo luego se agregó agua destilada de pH 7,2 durante 4 minutos

8vo se eliminó el contenido y se procedió a lavar con agua destilada hasta no visualizar el desprendimiento del colorante.

9no finalmente se fijó con "Giemsa" por un tiempo de 12 minutos. Posteriormente se lavó suavemente con agua corriente y se dejó secar a temperatura ambiente.

Procedimiento para la identificación morfológica del espermatozoide:

1ro se ubicó la lámina coloreada en el microscopio binocular.

2do se añadió una gota de aceite de cedro en la lámina

3ro enseguida se observó con el objetivo de inmersión

4to se seleccionó varias áreas o campos sistemáticamente y de forma detallada se empezó a contar 200 espermatozoides de los cuales primero se debe reportar los espermatozoides normales y anormales determinando su porcentaje.

5to por último del total de números de espermatozoides anormales se contó cuantos presentan alteraciones a nivel de cabeza, cuello, cola y mixta estableciendo su porcentaje a cada uno de ellos. El reporte se realiza de la siguiente manera:

- Espermatozoides normales: %
- Espermatozoides anormales: %
 - Alteración de la cabeza: %
 - Alteración del cuello: %
 - Alteración de la cola: %
 - Alteración mixta: %

e) Elementos celulares No espermáticos

1ro al concluir la identificación morfológica de los espermatozoides, se continuó valorando las células no espermáticas como son: leucocitos, células epiteliales del tracto uretral y gérmenes.

2do se reportó los leucocitos y células epiteliales por campo microscópico y los gérmenes por cruces.

f) Aglutinación espermática

1ro se procedió a identificar la aglutinación de los espermatozoides durante la evaluación de la movilidad.

2do la aglutinación se determinó en 10 campos microscópicos elegidos al azar.

3ro se reportó el número promedio de espermatozoide aglutinados en porcentaje. **(Anexo 4)**

3.9. INSTRUMENTOS, MATERIALES Y EQUIPOS PARA EL ANÁLISIS DE LABORATORIO

3.9.1. Instrumento de recolección de datos

- Se utilizó un formulario de registro de resultados del análisis de

semen de los pacientes (Anexo 5) que es respaldado por el “Manual de laboratorio de la OMS para el examen del semen humano y de la interacción entre el semen y el moco cervical”, que también es aplicado por la Sociedad Europea de Embriología y Reproducción Humana y la Sociedad Peruana de Oncología.

- Para realizar el análisis en laboratorio se tomó en cuenta
 - Las instrucciones detalladas sobre el procedimiento adecuado para la obtención de muestra. (Anexo 6)
 - Las Medidas y reglas de bioseguridad para el manejo de las muestras de semen. (Anexo 7)

3.9.2. Material Biológico

Para la realización del presente trabajo se utilizaron muestras de líquido biológico (semen humano) obtenidos de los pacientes que consultaron por infertilidad masculina en los centro médicos privados de la ciudad de Tacna que fueron consideradas en la investigación: Clínica Promedic, Clínica Internacional y Centro Médico INPPARES respectivamente.

3.9.3. Materiales de Laboratorio

a) Material de vidrio

- Tubos de ensayos de 13x100 mm
- Tubos cónicos graduados de 13x100 mm
- Pipetas de 1 y 5 ml
- Pipetas Pasteur
- Pipetas de recuento de Leucocitos
- Bagueta o varillas
- Cámara de Neubauer
- Láminas portaobjeto 75x25 mm
- Láminas cubreobjetos 22x22 mm **(Anexo 9)**

b) Material de plástico

- Guantes quirúrgicos
- Cinta parafilm
- Frascos estériles de boca ancha
- Crioviales de plástico
- Puntas de micropipetas amarillas y azules
- Mascarillas **(Anexo 10)**

c) Material metálico

- Gradillas
- Tijeras **(Anexo 10)**

d) Otros materiales

- Registros para la evaluación del examen
- Plumón indeleble
- Tiras de pH graduado
- Papel de aluminio
- Papel toalla absorbente
- Bolsas de Bioseguridad
- Cooler mediano
- Refrigerantes

3.9.4. Reactivos y soluciones

- Alcohol al 70%
- Agua destilada
- Hipoclorito de sodio 5,25%
- Formaldehído
- Alcohol metílico
- Eosina /Nigrosina
- Azul cresil brillante
- Colorante Wright
- Colorante Giemsa
- Macomber Saunders
- Kit de colorantes Gram
- Lejía

(Anexo 11)

3.9.5. Equipos

- Microscopio binocular con lente de inmersión
- Balanza
- Centrífuga
- Micropipetas graduadas (5-50 *ul*)
- Micropipetas graduadas (100-1000 *ul*)
- Baño María
- Horno
- Refrigerantes
- Incubadora
- Autoclave
- Cronómetros **(Anexo 12)**

3.10.LUGAR DE EJECUCIÓN

Los análisis de espermograma fueron realizados en:

- Laboratorio Clínico “Sakuray”
- Laboratorio de Parasitología – FACI / UNJBG

3.11.PROCESAMIENTO Y ANÁLISIS DE DATOS

Los resultados obtenidos del espermograma se analizaron como variables continuas de manera separada. A su vez, se determinó el porcentaje de pacientes que presentó mayor prevalencia en el nivel de normalidad para cada parámetro, tomando como referencia los puntos de corte establecidos por la OMS, (2010), para pH, volumen, recuento total, vitalidad, morfología, movilidad grado a,b,c,d. Para morfología el punto de corte correspondió al criterio estricto de Tygerberg. Los datos de cada paciente se ingresaron y analizaron utilizando el software estadístico SPSS para Windows, versión 22 y se utilizaron los siguientes análisis:

- Análisis de Frecuencia
- Análisis de correlación

CAPÍTULO IV
ANÁLISIS DE LOS RESULTADOS

4.1. RESULTADOS DE LOS ANÁLISIS DE LABORATORIO DE ACUERDO AL NÚMERO TOTAL DE PACIENTES
4.1.1. Análisis Macroscópico por número de paciente

Tabla 2. Resultados del Análisis Macroscópico por paciente

Análisis del Espermatozoide: Espermatograma									
EXAMEN MACROSCÓPICO									
Volumen			Color			Olor			
Normal (1.5-6,0 ml)	Hiperespermia (>6 ml)	Oligosemia (<1,5 ml)	Normal (Gris/ Blanco opalescente)	Anormal (Amarillento)	Anormal (Marrón rojizo)	Normal (Sui- generis)	Normal (Levemente suigeneris)	Anormal (Inoloro)	
N° total de pacientes	61	10	27	71	27	0	65	23	10
	98 pacientes			98 pacientes			98 pacientes		

Análisis del Espermatozoide: Espermatograma									
EXAMEN MACROSCÓPICO									
Aspecto			Licuefacción		Viscosidad				
Anormal Homogeneo líquido)	Normal (Ligeramente grumoso)	Anormal (Grumoso)	Normal (Hasta 30 minutos)	Anormal (> 30 minutos)	Anormal (0 – 0,5 cm)	Normal (0,5 – 1,0 cm)	Anormal (> 1,0 cm)		
N° total de pacientes	15	55	28	64	34	25	57	16	
	98 pacientes			98 pacientes		98 pacientes			

Fuente: Laboratorio Clínico “Sakuray”, (2012-2013)

4.1.2. Análisis Físicoquímico por número de paciente

Tabla 3. Resultados del Análisis Físicoquímico por paciente

Análisis del Espermatozoide: Espermatograma			
EXAMEN FÍSICOQUÍMICO			
pH			
	Anormal ($< 7,2$)	Normal ($7,2 - 8,0$)	Anormal ($> 8,0$)
N° total de pacientes	23	41	34
	98 pacientes		

Fuente: Laboratorio Clínico "Sakuray", (2012-2013)

4.1.3. Resultados del Análisis Microscópico por número de paciente

Tabla 4. Resultados del Análisis Microscópico por paciente

Análisis del Espermatozoide: Espermatograma									
EXAMEN MICROSCÓPICO									
Azoospermia		Aglutinación		Vitalidad		Movilidad			
Normal (Presencia)	Anormal (Ausencia)	Normal (0-10%)	Anormal (> 10%)	Vivos móviles		a		b	
				≥58%	≤58%	≥50%	≤50%	≥25%	≤25%
88	10	63	25	76	12	59	29	69	19
98 pacientes		88 pacientes en cada análisis		88 pacientes en cada análisis		88 pacientes en cada análisis		88 pacientes en cada análisis	

Análisis del Espermatozoide: Espermatograma									
EXAMEN MICROSCÓPICO									
Recuento			Morfología		Morfología Anormal				
Anormal (<50 millones)	Normal (50-120 millones)	Anormal (>120 millones)	Normal		Alteración cabeza (18%)	Alteración cuello (5%)	Alteración cola (5%)	Alteración mixta (0-2%)	
			≥70%	≤70%					
46	42	0	62	26	71	65	69	45	
88 pacientes en cada análisis			88 pacientes en cada análisis		88 pacientes en cada análisis	88 pacientes en cada análisis	88 pacientes en cada análisis	88 pacientes en cada análisis	

Fuente: Laboratorio Clínico "Sakuray", (2012-2013)

4.2. ANÁLISIS DEL EXAMEN MACROSCÓPICO

4.2.1. Volumen obtenido de semen

Tabla 5. Frecuencia y porcentaje del volumen normal y anormal del semen en espermogramas de varones con problemas de infertilidad realizados en Laboratorio Clínico "Sakuray" en la ciudad de Tacna, 2012-2013.

ALTERNATIVAS	FRECUENCIA	PORCENTAJE
Normal: 1,5-6 ml	61	62,2
Hiperespermia: > 6ml	10	10,2
Oligosemia: < 1,5 ml	27	27,6
TOTAL	98	100,0

Fuente: SPSS, versión 22

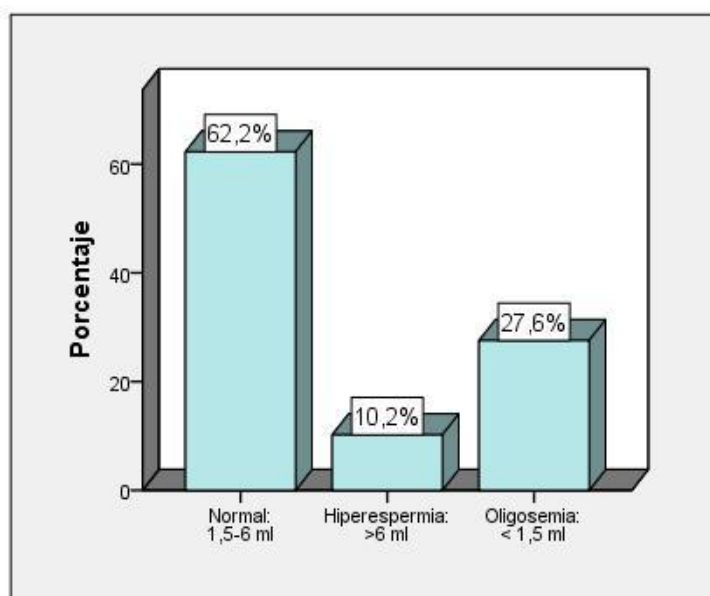


Figura 18. Volumen de semen

Fuente: SPSS, versión 22

4.2.2. Color del semen

Tabla 6. Frecuencia y porcentaje del color normal y anormal del semen en espermogramas de varones con problemas de infertilidad realizados en Laboratorio Clínico “Sakuray” en la ciudad de Tacna, 2012-2013.

ALTERNATIVAS	FRECUENCIA	PORCENTAJE
Normal: Gris Opalescente	71	72,4
Anormal: Amarillento	27	27,6
Anormal: Marrón rojizo	0	0,0
TOTAL	98	100,0

Fuente: SPSS, versión 22

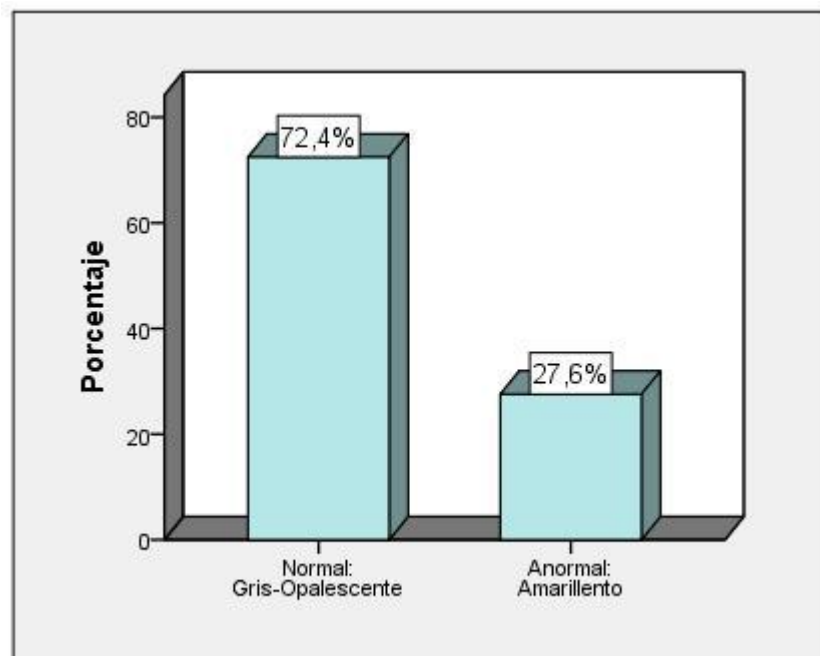


Figura 19. Color del semen

Fuente: SPSS, versión 22

4.2.3. Olor del semen

Tabla 7. Frecuencia y porcentaje del olor normal y anormal del semen en espermogramas de varones con problemas de infertilidad realizados en Laboratorio Clínico “Sakuray” en la ciudad de Tacna, 2012-2013.

ALTERNATIVAS	FRECUENCIA	PORCENTAJE
Normal: Sui Generis	65	66,3
Normal: Levemente Sui Generis	23	23,5
Anormal: Inoloro	10	10,2
TOTAL	98	100.0

Fuente: SPSS, versión 22

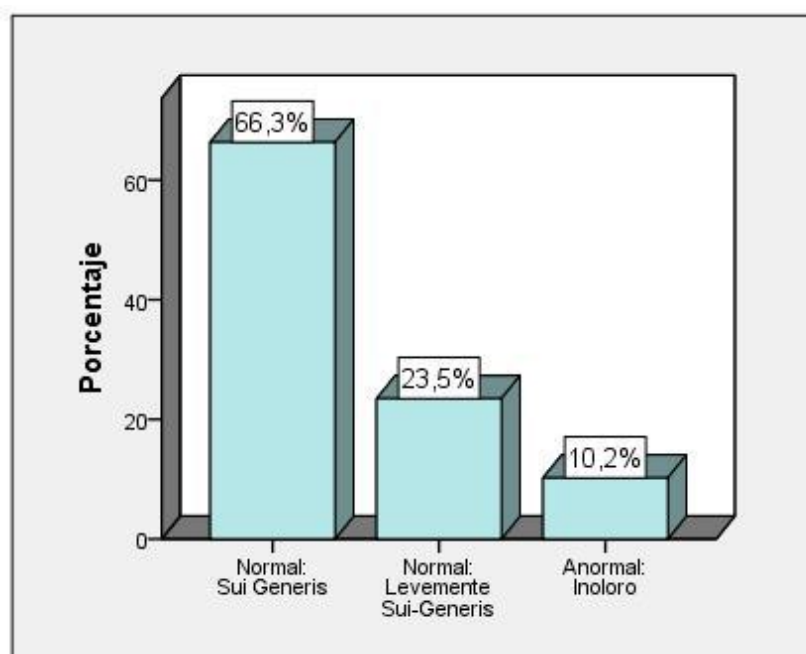


Figura 20. Olor del semen

Fuente: SPSS, versión 22

4.2.4. Aspecto del semen

Tabla 8. Frecuencia y porcentaje del aspecto normal y anormal del semen en espermogramas de varones con problemas de infertilidad realizados en Laboratorio Clínico “Sakuray” en la ciudad de Tacna, 2012-2013.

ALTERNATIVAS	FRECUENCIA	PORCENTAJE
Anormal: Homogéneo líquido	15	15,3
Normal: Ligeramente grumoso	55	56,1
Anormal: Grumoso	28	28,6
TOTAL	98	100.0

Fuente: SPSS, versión 22

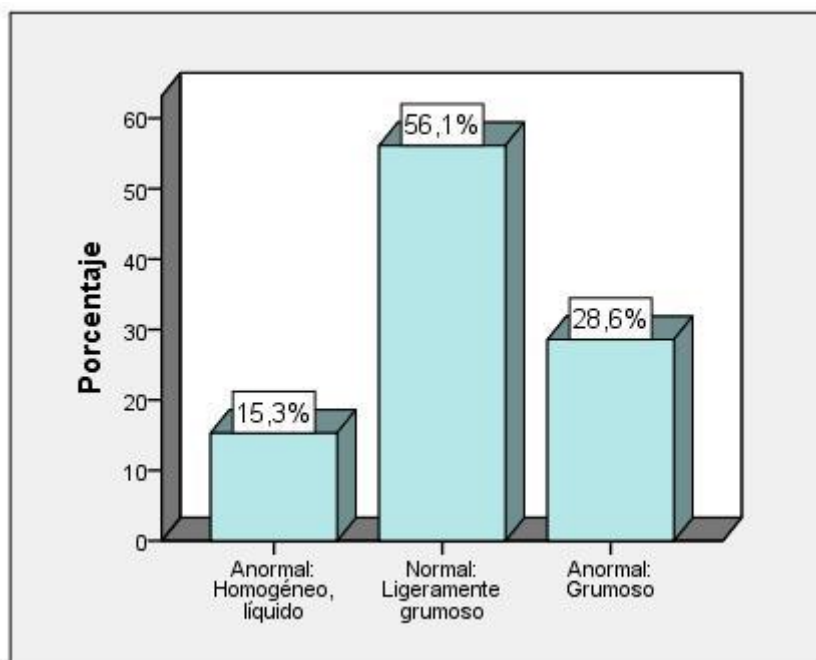


Figura 21. Aspecto del semen

Fuente: SPSS, versión 22

4.2.5. Examen de licuefacción

Tabla 9. Frecuencia y porcentaje de la licuefacción normal y anormal del semen en espermogramas de varones con problemas de infertilidad realizados en Laboratorio Clínico “Sakuray” en la ciudad de Tacna, 2012-2013.

ALTERNATIVAS	FRECUENCIA	PORCENTAJE
Normal: Hasta 30 min	64	65,3
Aumentada: > 30 min.	34	34,7
TOTAL	98	100,0

Fuente: SPSS, versión 22

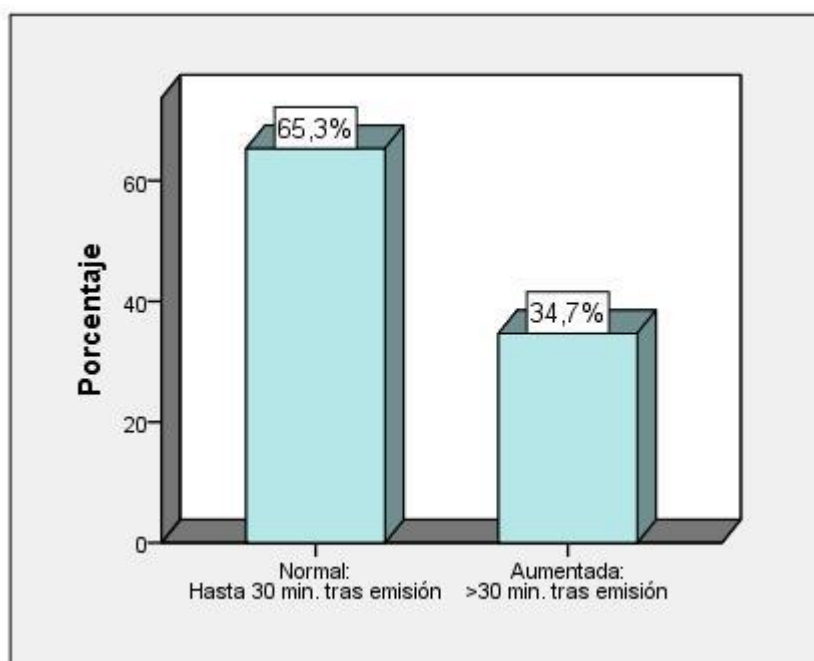


Figura 22. Licuefacción del semen

Fuente: SPSS, versión 22

4.2.6. Examen de viscosidad

Tabla 10. Frecuencia y porcentaje de la viscosidad normal y anormal del semen en espermogramas de varones con problemas de infertilidad realizados en Laboratorio Clínico “Sakuray” en la ciudad de Tacna, 2012-2013.

ALTERNATIVAS	FRECUENCIA	PORCENTAJE
Normal: 0,5 – 1 cm	57	58,2
Anormal: > 1 cm	16	16,3
Anormal: 0 – 0,5 cm	25	25,5
TOTAL	98	100,0

Fuente: SPSS, versión 22

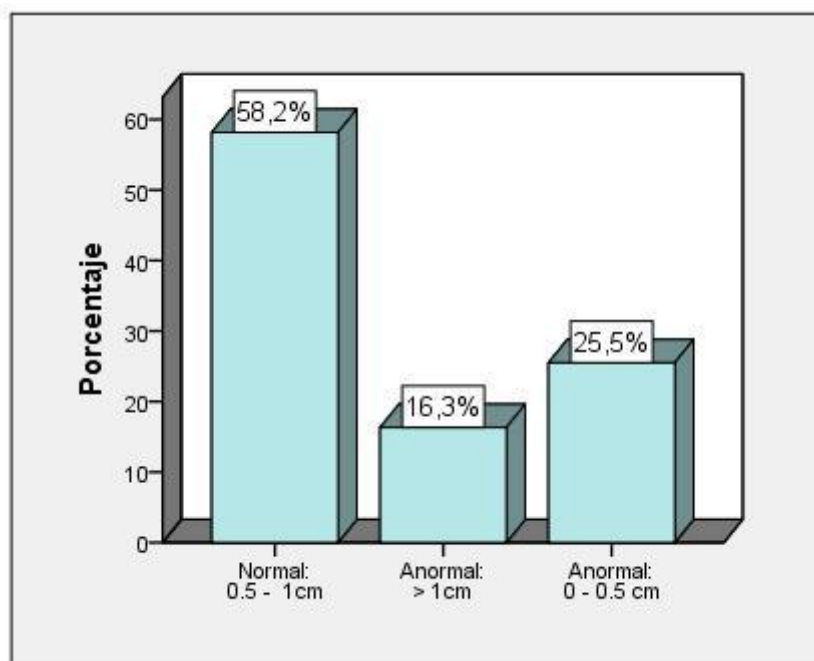


Figura 23. Viscosidad del semen

Fuente: SPSS, versión 22

4.3. ANÁLISIS DEL EXAMEN FÍSICOQUÍMICO

4.3.1. Análisis de pH del semen

Tabla 11. Frecuencia y porcentaje de pH normal y anormal del semen en espermogramas de varones con problemas de infertilidad realizados en Laboratorio Clínico “Sakuray” en la ciudad de Tacna, 2012-2013.

ALTERNATIVAS	FRECUENCIA	PORCENTAJE
Normal: 7,2 – 8	41	41,8
Anormal: > 8	34	34,7
Anormal: < 7,2	23	23,5
TOTAL	98	100,0

Fuente: SPSS, versión 22

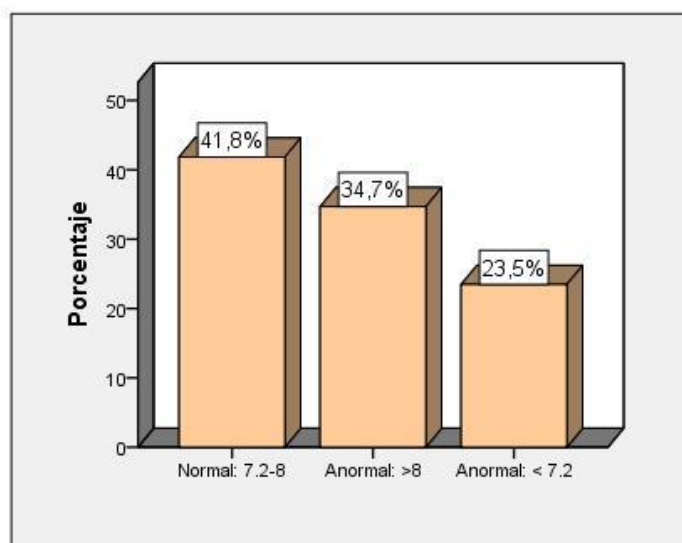


Figura 24. Análisis de pH del semen

Fuente: SPSS, versión 22

4.4. ANÁLISIS DEL EXAMEN MICROSCÓPICO

4.4.1. Análisis de Azoospermia

Tabla 12. Frecuencia y porcentaje del análisis de azoospermia del semen en espermogramas de varones con problemas de infertilidad realizados en Laboratorio Clínico “Sakuray” en la ciudad de Tacna, 2012-2013.

ALTERNATIVAS	FRECUENCIA	PORCENTAJE
Muestra con Azoospermia	10	10.2
Muestra sin Azoospermia	88	89,9
TOTAL	98	100,0

Fuente: SPSS, versión 22

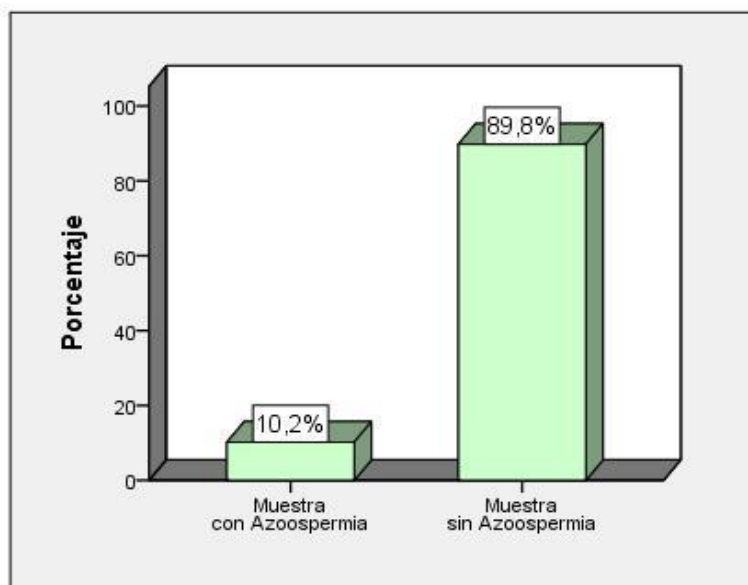


Figura 25. Análisis de Azoospermia

Fuente: SPSS, versión 22

4.4.2. Análisis de Aglutinación de espermatozoides

Tabla 13. Frecuencia y porcentaje del análisis de aglutinación de espermatozoides normal y anormal en espermogramas de varones con problemas de infertilidad realizados en Laboratorio Clínico “Sakuray” en la ciudad de Tacna, 2012-2013.

ALTERNATIVAS	FRECUENCIA	PORCENTAJE
Normal: 0-10 %	63	71,6
Aumentada: > 10%	25	28,4
TOTAL	88	100,0
Resultados anulados*	10	----
TOTAL	98	100,0

*No se pudo realizar el análisis por ser una muestra con Azoospermia
Fuente: SPSS, versión 22

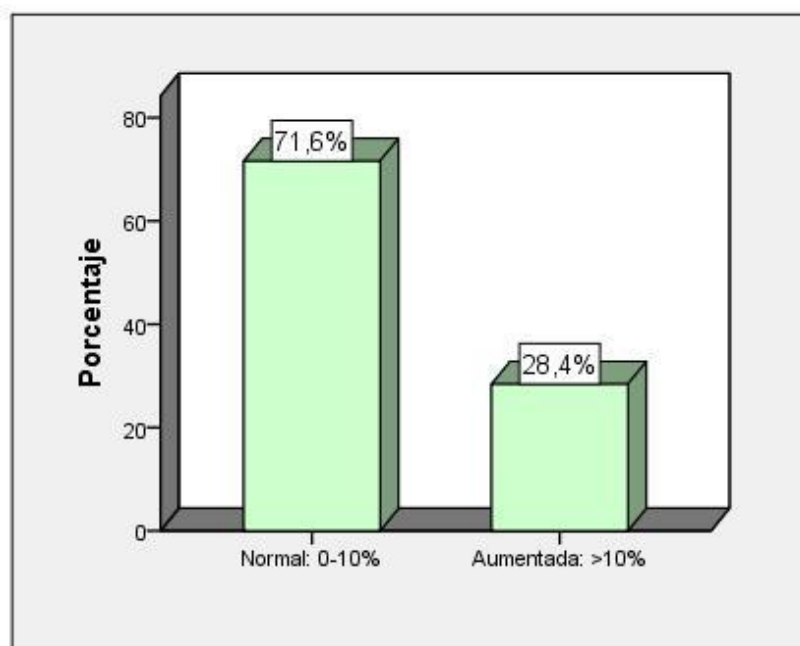


Figura 26. Análisis de aglutinación de espermatozoides

Fuente: SPSS, versión 22

4.4.3. Análisis de Vitalidad de espermatozoides

Tabla 14. Frecuencia y porcentaje del análisis de vitalidad de los espermatozoides vivos móviles en espermogramas de varones con problemas de infertilidad realizados en Laboratorio Clínico “Sakuray” en la ciudad de Tacna, 2012-2013.

ALTERNATIVAS	FRECUENCIA	PORCENTAJE
Vivos móviles $\geq 58\%$	76	86,4
Vivos móviles $< 58\%$	12	13,6
TOTAL	88	100,0
Resultados anulados*	10	----
TOTAL	98	100,0

*No se pudo realizar el análisis por ser una muestra con Azoospermia
Fuente: SPSS, versión 22

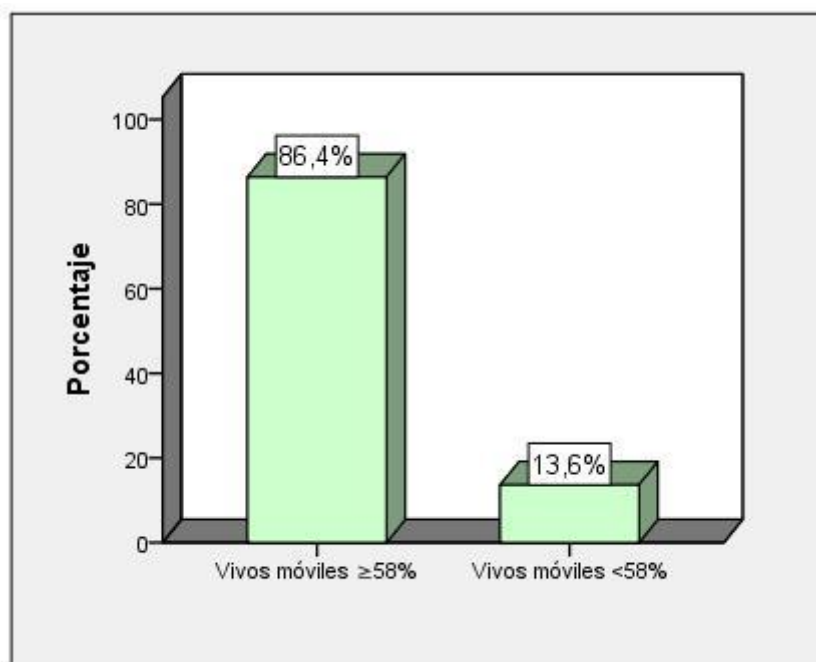


Figura 27. Análisis de vitalidad de espermatozoides

Fuente: SPSS, versión 22

4.4.4. Análisis de Movilidad de los espermatozoides

Tabla 15. Frecuencia y porcentaje del análisis de movilidad "a" de los espermatozoides en espermogramas de varones con problemas de infertilidad realizados en Laboratorio Clínico "Sakuray" en la ciudad de Tacna, 2012-2013.

ALTERNATIVAS	FRECUENCIA	PORCENTAJE
Movilidad "a" $\geq 50\%$	59	67,0
Movilidad "a" $< 50\%$	29	33,0
TOTAL	88	100,0
Resultados anulados*	10	----
TOTAL	98	100,0

*No se pudo realizar el análisis por ser una muestra con Azoospermia
Fuente: SPSS, versión 22

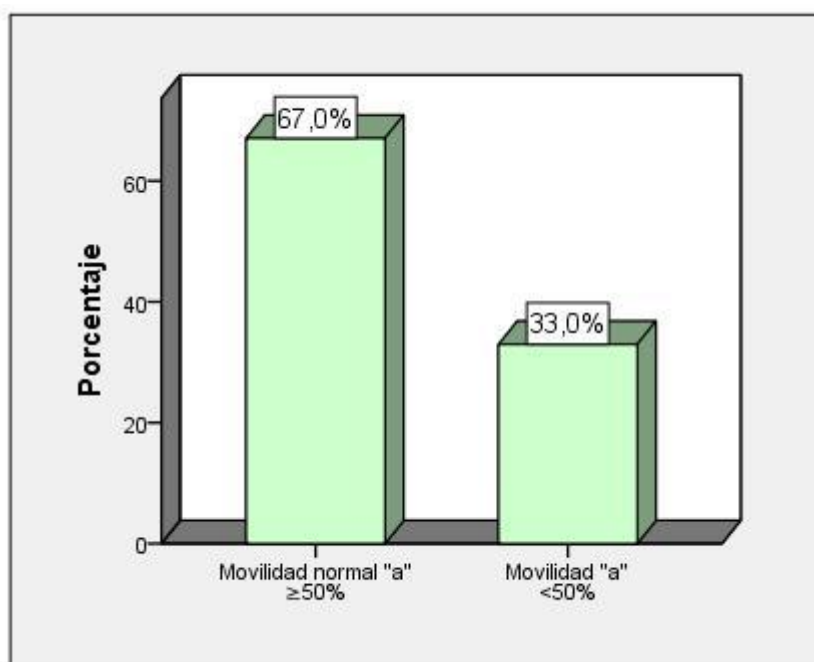


Figura 28. Análisis de movilidad "a" de los espermatozoides
Fuente: SPSS, versión 22

Tabla 16. Frecuencia y porcentaje del análisis de movilidad “b” de los espermatozoides en espermogramas de varones con problemas de infertilidad realizados en Laboratorio Clínico “Sakuray” en la ciudad de Tacna, 2012-2013.

ALTERNATIVAS	FRECUENCIA	PORCENTAJE
Movilidad “b” $\geq 25\%$	69	78,4
Movilidad “b” $< 25\%$	19	21,6
TOTAL	88	100,0
Resultados anulados*	10	----
TOTAL	98	100,0

*No se pudo realizar el análisis por ser una muestra con Azoospermia
Fuente: SPSS, versión 22

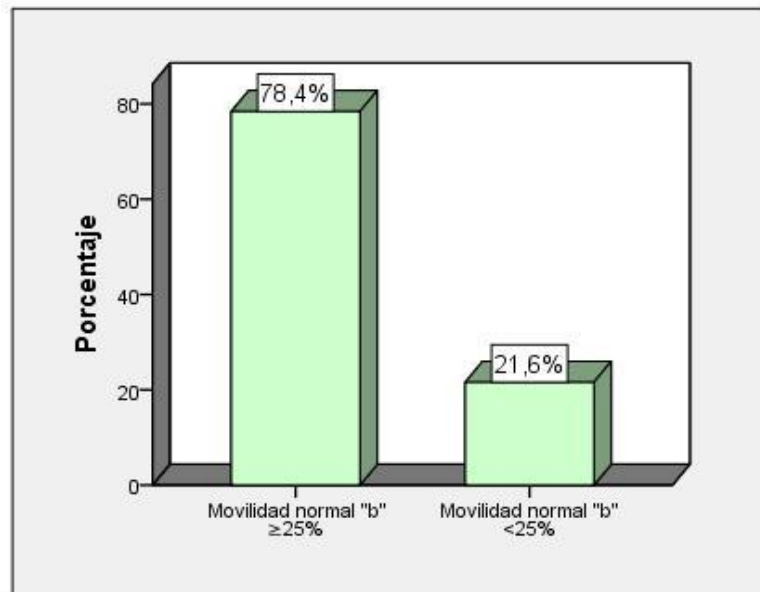


Figura 29. Análisis de movilidad “b” de los espermatozoides
Fuente: SPSS, versión 22

4.4.5. Recuento de los espermatozoides

Tabla 17. Frecuencia y porcentaje del análisis de recuento de los espermatozoides normal y anormal en espermatogramas de varones con problemas de infertilidad realizados en Laboratorio Clínico “Sakuray” en la ciudad de Tacna, 2012-2013.

ALTERNATIVAS	FRECUENCIA	PORCENTAJE
Anormal: <50 millones	46	52,3
Normal: 50-120 millones	42	47,7
Anormal: >120 millones	0	0,0
TOTAL	88	100,0
Resultados anulados*	10	----
TOTAL	98	100,0

*No se pudo realizar el análisis por ser una muestra con Azoospermia
Fuente: SPSS, versión 22

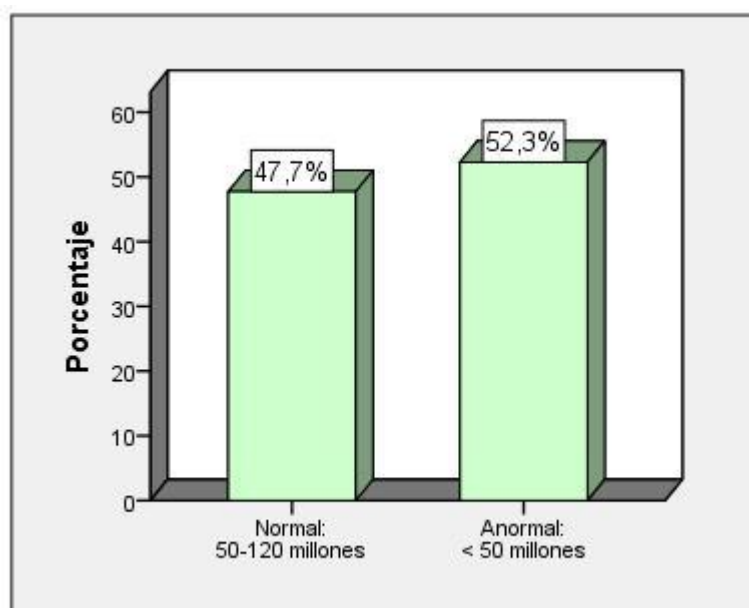


Figura 30. Número total de espermatozoides

Fuente: SPSS, versión 22

4.4.6. Análisis de la morfología de los espermatozoides sin alteración

Tabla 18. Frecuencia y porcentaje del análisis de morfología sin alteraciones de los espermatozoides en espermogramas de varones con problemas de infertilidad realizados en Laboratorio Clínico “Sakuray” en la ciudad de Tacna, 2012-2013

ALTERNATIVAS	FRECUENCIA	PORCENTAJE
Morfología sin alteraciones $\geq 70\%$	62	70,5
Morfología sin alteraciones $< 70\%$	26	29,5
TOTAL	88	100,0
Resultados anulados*	10	----
TOTAL	98	100,0

*No se pudo realizar el análisis por ser una muestra con Azoospermia
Fuente: SPSS, versión 22

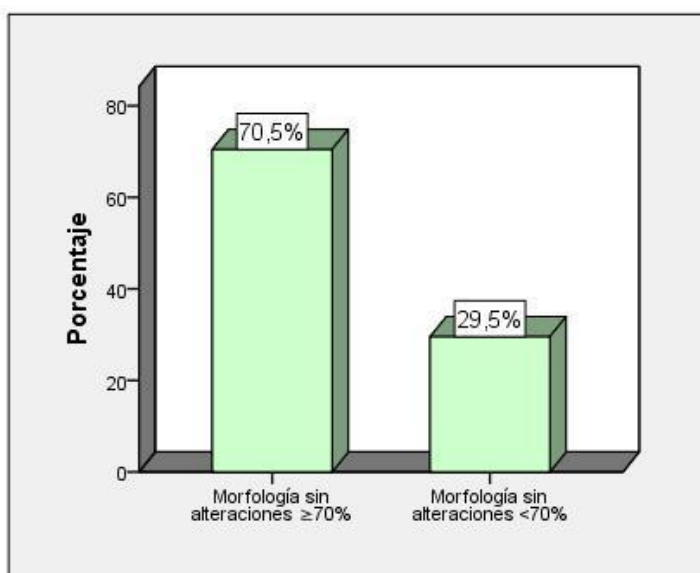


Figura 31. Análisis de la morfología del espermatozoide sin alteración

Fuente: SPSS, versión 22

4.4.7. Análisis del tipo de morfología del espermatozoide alterados

4.4.7.1. Análisis de la morfología de la cabeza del espermatozoide con alteración

Tabla 19. Frecuencia y porcentaje del análisis de morfología de la cabeza de los espermatozoides en espermogramas de varones con problemas de infertilidad realizados en Laboratorio Clínico “Sakuray” en la ciudad de Tacna, 2012-2013.

ALTERNATIVAS	FRECUENCIA	PORCENTAJE
Alteración de la cabeza $\leq 18\%$	71	80,7
Alteración de la cabeza $>18\%$	17	19,3
TOTAL	88	100,0
Resultados anulados*	10	----
TOTAL	98	100,0

*No se pudo realizar el análisis por ser una muestra con Azoospermia
Fuente: SPSS, versión 22

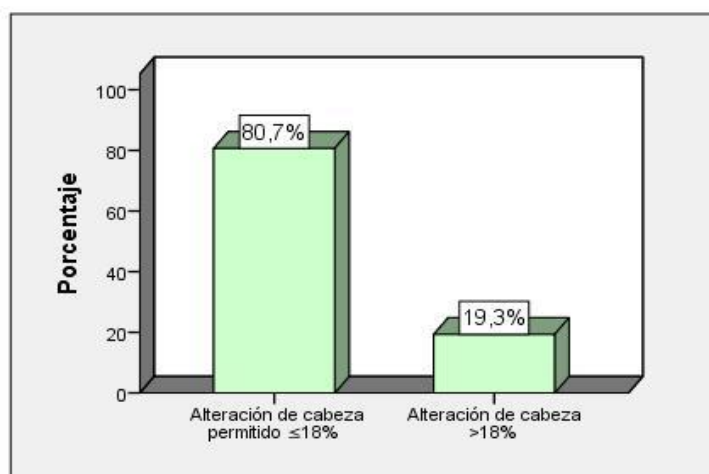


Figura 32. Análisis de la Alteración de cabeza de los espermatozoides

Fuente: SPSS, versión 22

4.4.7.2. Análisis de la morfología del cuello del espermatozoide con alteración

Tabla 20. Frecuencia y porcentaje del análisis de morfología del cuello de los espermatozoides en espermátogramas de varones con problemas de infertilidad realizados en Laboratorio Clínico “Sakuray” en la ciudad de Tacna, 2012-2013.

ALTERNATIVAS	FRECUENCIA	PORCENTAJE
Alteración del cuello $\leq 5\%$	65	73,9
Alteración del cuello $>5\%$	23	26,1
TOTAL	88	100,0
Resultados anulados*	10	----
TOTAL	98	100,0

*No se pudo realizar el análisis por ser una muestra con Azoospermia
Fuente: SPSS, versión 22

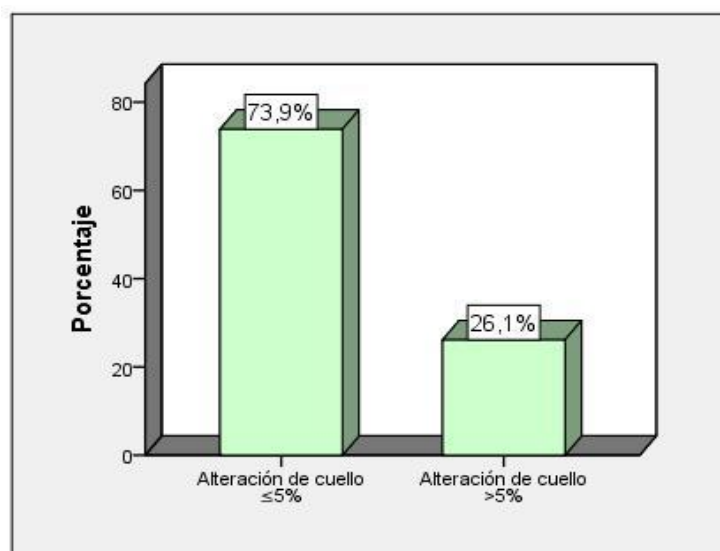


Figura 33. Análisis de la Alteración de cuello de los espermatozoides

Fuente: SPSS, versión 22

4.4.7.3. Análisis de la morfología de la cola del espermatozoide con alteración

Tabla 21. Frecuencia y porcentaje del análisis de morfología de la cola de los espermatozoides en espermogramas de varones con problemas de infertilidad realizados en Laboratorio Clínico “Sakuray” en la ciudad de Tacna, 2012-2013.

ALTERNATIVAS	FRECUENCIA	PORCENTAJE
Alteración de la cola $\leq 5\%$	69	78,4
Alteración de la cola $> 5\%$	19	21,6
TOTAL	88	100,0
Resultados anulados*	10	----
TOTAL	98	100,0

*No se pudo realizar el análisis por ser una muestra con Azoospermia
Fuente: SPSS, versión 22

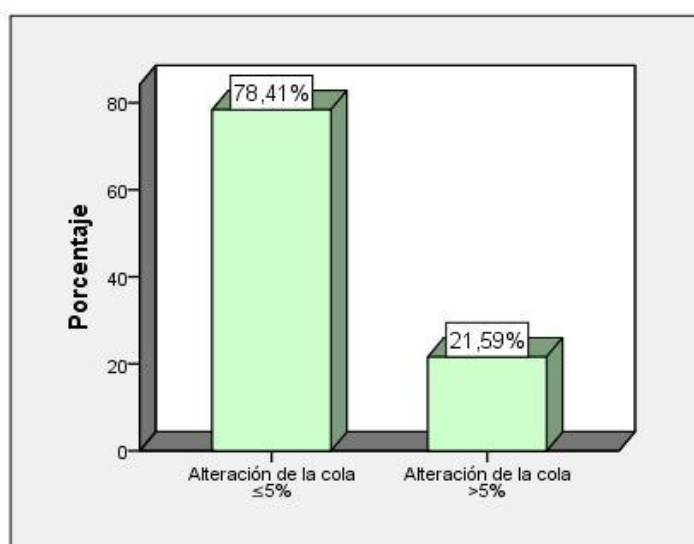


Figura 34. Análisis de la Alteración de cola de los espermatozoides

Fuente: SPSS, versión 22

4.4.7.4. Análisis de la morfología mixta del espermatozoide con alteración

Tabla 22. Frecuencia y porcentaje del análisis de morfología mixta de los espermatozoides en espermátogramas de varones con problemas de infertilidad realizados en Laboratorio Clínico “Sakuray” en la ciudad de Tacna, 2012-2013.

ALTERNATIVAS	FRECUENCIA	PORCENTAJE
Alteración mixta 0-2%	19	21,6
Alteración mixta >2%	69	78,4
TOTAL	88	100,0
Resultados anulados*	10	----
TOTAL	98	100,0

*No se pudo realizar el análisis por ser una muestra con Azoospermia
Fuente: SPSS, versión 22

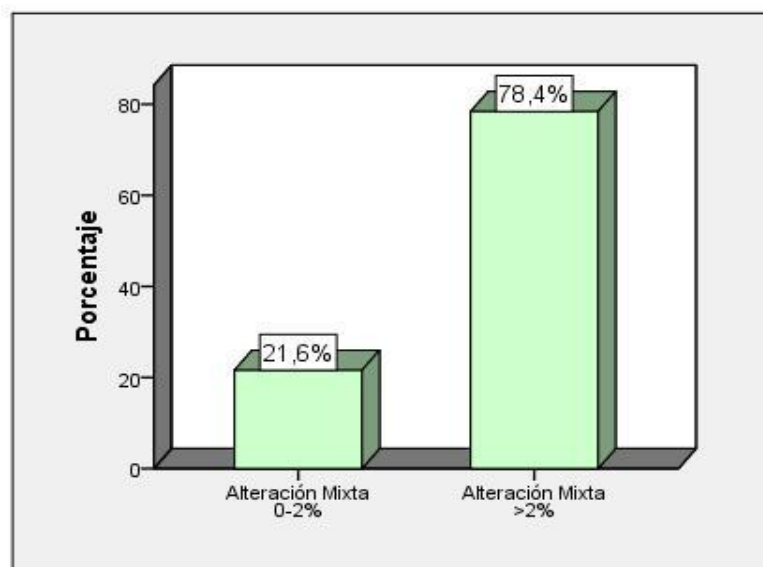


Figura 35. Análisis de la Alteración Mixta de los espermatozoides
Fuente: SPSS, versión 22

CAPÍTULO V

COMPROBACIÓN DE HIPÓTESIS

5.1. COMPROBACIÓN DE LAS HIPÓTESIS ESPECÍFICAS

5.1.1. Comprobación de 1ra hipótesis específica

En la siguiente tabla se muestra el resumen de los resultados obtenidos del examen macroscópico realizado en el capítulo anterior:

Tabla 23. Resultados de Normalidad y Anormalidad del análisis Macroscópico realizados en el espermograma

Tipo de examen	Tipo de análisis	Resultados obtenidos de Normalidad	N° de Orden Normalidad
Examen Macroscópico	Volumen	62,2%	4°
	Color	72,4%	2°
	Olor	89,8%	1°
	Aspecto	56,1%	6°
	Licuefacción	65,3%	3°
	Viscosidad	58,2%	5°
Tipo de examen	Tipo de análisis	Resultados obtenidos de Anormalidad	N° de Orden Anormalidad
Examen Macroscópico	Volumen	37,8%	3°
	Color	27,6%	5°
	Olor	10,2%	6°
	Aspecto	43,9%	1°
	Licuefacción	34,7%	4°
	Viscosidad	41,8%	2°

Fuente: SPSS, versión 22

Teniendo en cuenta los resultados se procede a contrastar la hipótesis:

1ra hipótesis específica

El volumen es el parámetro que presenta mayor prevalencia de Normalidad en pacientes que consultaron por infertilidad. **SE RECHAZA.**

Los análisis que presentan mayor Normalidad son: los resultados del análisis de Color, Olor y Licuefacción.

5.1.2. Comprobación de 2da hipótesis específica

Tabla 24. Resultados de Normalidad y Anormalidad del análisis Microscópico realizados en el espermatograma

Tipo de examen	Tipo de análisis	Resultados obtenidos de Normalidad	Nº de Orden Normalidad
Examen Microscópico	Sin Azoospermia	89,9%	1º
	Aglutinación Normal	71,6%	4º
	Vitalidad Normal	86,4%	2º
	Movilidad Normal "a"	67,0%	6º
	Recuento Normal	47,7%	7º
	Morfología Normal	70,5%	5º
Tipo de examen	Tipo de análisis	Resultados obtenidos de Anormalidad	Nº de Orden Anormalidad
Examen Microscópico	Con Azoospermia	10,2%	7º
	Aglutinación Anormal	28,4%	4º
	Vitalidad Anormal	13,6%	6º
	Movilidad Anormal "a"	33,0%	2º
	Recuento Anormal	52,3%	1º
	Morfología Anormal	29,5%	3º

Fuente: SPSS, versión 22

Los resultados que presentaron mayor prevalencia de Anormalidad son los siguientes: *vitalidad, movilidad y morfología*.

Teniendo en cuenta que se debe comprobar si se cumplen los tres parámetros mencionados Se procede a contrastar la hipótesis:

2da hipótesis específica

La *vitalidad, movilidad y morfología* son los parámetros que presentan mayor prevalencia de Anormalidad en pacientes que consultaron por infertilidad. **SE RECHAZA**

Los análisis que presentan mayor Anormalidad son: los resultados del análisis de Recuento, movilidad y morfología.

5.1.3. Comprobación de 3ra hipótesis específica

La frecuencia del pH con valores de Normalidad encontrado en el espermatograma de los pacientes que acudieron por infertilidad es mayor al 50%.

Tabla 25. Resultados de Normalidad y Anormalidad del análisis Físicoquímico realizados en el espermatoograma

Tipo de examen	Tipo de análisis	Resultados obtenidos de Normalidad
Examen Físicoquímico	pH	41,8%
Tipo de examen	Tipo de análisis	Resultados obtenidos de Anormalidad
Examen Físicoquímico	pH	58,2%

Fuente: SPSS, versión 22

3ra hipótesis específica

La frecuencia del pH con valores de Normalidad encontrado en el espermatoograma de los pacientes que acudieron por infertilidad es mayor al 50%. **SE RECHAZA.**

5.1.4. Comprobación de 4ta hipótesis específica

4ta hipótesis específica

La frecuencia de los pacientes con *azoospermia* encontrada en el espermatoograma es menor al 50%.

Tabla 26. Resultados del análisis de Azoospermia realizados en el espermatoograma

Tipo de examen	Tipo de análisis	Resultados obtenidos de Azoospermia
Examen Microscópico	Azoospermia	10,2%

Fuente: SPSS, versión 22

Se contrasta la cuarta hipótesis específica:

4a hipótesis específica

La frecuencia de *azoospermia* encontrada en el espermatograma de los pacientes que acudieron por infertilidad es menor al 50%. **SE ACEPTA.**

5.2. COMPROBACIÓN DE LA HIPÓTESIS GENERAL

Se tiene la siguiente hipótesis general:

Los parámetros alterados más frecuentes en espermatogramas que determinan que el paciente es definitivamente infértil son: la Azoospermia, volumen, recuento total y movilidad anormal de los espermatozoides.

Se procede a analizar la hipótesis teniendo en cuenta el porcentaje de Anormalidad y los fundamentos teóricos. Se entiende por “parámetro alterado más frecuente” a aquel parámetro que se analizó en la muestra de semen y que obtuvo altos valores de Anormalidad en la mayoría de los pacientes.

Teniendo en cuenta esa descripción se procede a presentar en la siguiente tabla los valores de Anormalidad que presentaron todos los análisis que se realizaron en el espermatoograma:

Tabla 27. Valores de Anormalidad de los exámenes realizados en el espermatoograma

Tipo de examen	Tipo de análisis	Resultados obtenidos de Anormalidad*	N° de Orden Anormalidad
Examen Macroscópico	Volumen	37,8%	4°
	Color	27,6%	9°
	Olor	10,2%	13°
	Aspecto	43,9%	3°
	Licuefacción	34,7%	5°
	Viscosidad	25,5%	10°
Examen Fisicoquímico	pH	58,2%	1°
Examen Microscópico	Con Azoospermia	10,2%	13°
	Aglutinación Anormal	28,4%	8°
	Vitalidad Anormal	13,6%	12°
	Movilidad Anormal "a"	33,0%	6°
	Movilidad Anormal "b"	21,6%	11°
	Recuento Anormal	52,3%	2°
	Morfología Anormal	29,5%	7°

*Se han considerado los resultados que obtuvieron mayor porcentaje de Anormalidad en el análisis de frecuencia

Fuente: SPSS, versión 22

Finalmente se comprueba la hipótesis general:

*Los parámetros alterados más frecuentes en espermatoogramas que determinan que el paciente es definitivamente infértil son: la Azoospermia, volumen, recuento total y movilidad anormal de los espermatozoides. **SE RECHAZA***

CAPÍTULO VI

DISCUSIÓN DE RESULTADOS

6.1. DISCUSIÓN DEL EXAMEN MACROSCÓPICO

Los parámetros que presentaron mayor frecuencia en el examen macroscópico fueron:

- Volumen entre el rango permitido (1,5 – 6 ml), 62,2%, solo el 10,2% mostró valores por encima del rango (Hiperespermia) y el 27,6% por debajo del límite inferior (Hipospermia).

En la Clínica CONCEBIR (2007), el 15,38% de las muestras analizadas mostraron Hiperespermia en el volumen de líquido seminal, seguida de la Hipospermia (11,54%).

El volumen del eyaculado inferior a 1,5 mililitros se denomina Oligosemia o Hipospermia. El varón deberá ser examinado ya que puede deberse a una disminución de la función de las vesículas seminales o a una obstrucción en los conductos eyaculadores.

Si el volumen del eyaculado es superior a 6 mililitros se denomina Polispermia o Hiperespermia, puede ser provocado por excesivos días de abstinencia sexual o por hipertrofia de las vesículas seminales.

Alto volumen de semen puede reflejar la exudación activa en casos de activa inflamación de los órganos accesorios.

Bajo volumen de semen es característica de la obstrucción de la eyaculación conducto o ausencia bilateral congénita de los conductos deferentes, una condición en la que las vesículas seminales son también poco desarrollados.

Bajo volumen de semen también puede ser el resultado de problemas de pérdida de una fracción de la eyaculación, eyaculación retrógrada o parcial de andrógenos deficiencia. (Taille et al, 1998; Daudin et al, 2000; von Eckardstein et al, 2000; Weiske et al, 2000 citado por WHO, 2010 (2)

- El color obtenido con mayor prevalencia en el presente estudio fue el Gris Opalescente con un 72,4%, que cumple con la norma de la OMS, (2010), solo un 27,6% mostró un color amarillento que no es

característico. No hubieron muestras que presentaran color anormal de marrón rojizo.

Un color traslúcido claro indica baja concentración de espermatozoides, un color verdoso o amarillento indica la existencia de infección seminal, y el pardo, rojizo o muy oscuro la presencia de sangre, generalmente por inflamación o congestión a cualquier nivel de la vía seminal (Bonilla, 2001 citado por Aguilar *et al.* 2010).

De acuerdo al estudio realizado por Aguilar *et al.* (2010), el color y el volumen fueron los parámetros que mostraron mayor Anormalidad en el examen macroscópico.

- En el examen de licuefacción se obtuvo valores Normales en un 65,3% y sólo un 34,7% mostraron valores anormales que mostraban licuefacción mayor a 30 minutos.

Una licuefacción mayor a 30 minutos nos puede indicar algún tipo de disfunción a nivel prostático. (Bonilla, 2001 citado por Aguilar *et al.* 2010).

6.2. DISCUSIÓN DEL EXAMEN FÍSICOQUÍMICO

En la presente investigación el 34,7% de los pacientes registraron en las muestras analizadas valores de pH, mayores a 8, solo un 23,5% presentó un valor menor a 7,2 y el 41,8% un valor normal entre 7,2 – 8.

Si el pH es mayor a 8 puede tener una infección y si es menor de 7,2 puede sospecharse de disgenesia del conducto deferente, vesícula seminal o epidídimo (OMS, 2010).

Si el pH es inferior a 7,0 es un factor indicativo de la condición del paciente, porque debido a valores de pH ácido, se puede producir mortalidad de los espermatozoides, además si también posee una muestra de semen con bajo volumen y bajo el número de espermatozoides, puede haber obstrucción del conducto eyaculador o bilateral congénita, ausencia de los conductos deferentes una condición en la que las vesículas seminales no están bien desarrolladas. (Taille et al, 1998; Daudin et al, 2000; von Eckardstein et al, 2000; Weiske et al, 2000 citado por WHO, (2010).

6.3. DISCUSIÓN DEL EXAMEN MICROSCÓPICO

- En el análisis de Azoospermia se obtuvo como resultado que solo el 10,2% de los pacientes presentaba esta anomalía.

En base a los fundamentos teóricos se explica lo siguiente:

Si en el resultado del espermograma, se evidencia Azoospermia (ausencia total de espermatozoides en el eyaculado), podría deberse a eyaculación retrógrada, bloqueo de los conductos seminales o fallas a nivel del testículo. Para diagnosticar el origen de la azoospermia es necesario realizar la cuantificación de la hormona FSH y llevar a cabo una biopsia testicular. Esto quiere decir que aun presentando Azoospermia en el espermograma, no se puede decir determinadamente que el paciente es infértil, sin antes no hacer otros estudios. (Tortora, 2006).

- En el análisis de vitalidad el 86,4% presentan espermatozoides con un parámetro Normal, el 13,6% presentan espermatozoides con un parámetro Anormal.

El promedio normal de espermatozoides en una muestra de semen es mayor a 25 millones (OMS, 2010). Se calcula lo siguiente:

- Si de 25 millones de espermatozoides el 11,4% de los pacientes registraron espermatozoides muertos quedaría aproximadamente 22,15 millones de espermatozoides que están vivos.
- Y si de 25 millones de espermatozoides el 31,8% registraron espermatozoides inmóviles, quedaría aproximadamente 17,05 millones de espermatozoides que son móviles.

Si bien a través del cálculo se evidencia que quedan espermatozoides móviles, eso no deja de lado que existe una alteración con la sola presencia registrada de Anormalidad de espermatozoides inmóviles y muertos.

Es por eso que los pacientes que muestran estas alteraciones en el espermatograma deben proceder a la técnica de reproducción asistida más adecuada dependiendo la cantidad de espermatozoides con movilidad que se pueden obtener de una muestra. De acuerdo a la cantidad extraída de espermatozoides móviles se dan a conocer las siguientes técnicas:

Tabla 28. Tipos de reproducción asistida de acuerdo a la cantidad de espermatozoides móviles

Cantidad de espermatozoides MÓVILES	Técnica de reproducción asistida
> 25 millones	No necesita
6 – 25 millones	Inseminación artificial
1 – 6 millones	Fertilización In Vitro
< 1 millón	ICSI – (Prueba de Integridad del Acromosoma)

Fuente: Palenzona (2008)

- En el análisis de movilidad el 67% de los pacientes presentó en sus espermatozoides valores normales de movilidad y el 33% valores anormales de movilidad.

Comparado con otro estudio respecto a la movilidad, el 61,54% de los pacientes presentó movilidad inferior al 50% (grados b y c). Mujica *et al.* (2009).

El examen microscópico específicamente los resultados de la morfología, viabilidad y movilidad, para el autor estos parámetros son los que determinan la calidad o estado de los espermatozoides en el hombre (Aguilar *et al.*, 2010)

- En el análisis del recuento los resultados del análisis se obtuvo que la mayoría de las muestras (52,3%), obtuvieron cantidades Anormales de espermatozoides (<50 millones), un 47,7% registraron valores normales mayores que son entre 50-120 millones.

Carriza, (2007) realizó un estudio en el que el 3,24% de sus pacientes mostraron evidencia de azoospermia, lo que indica un bajo nivel de fertilidad.

Barja y Berrios (2003), registraron un 18,9% de polizoospermia en el recuento espermático.

En la Clínica CONCEBIR (2007) filial Ayacucho, en relación al conteo de espermatozoides la mayor frecuencia de casos anormales corresponde a polizoospermia (15,31%), seguida de oligozoospermia (23,08%) y azoospermia (3,85%).

De acuerdo a Barja (2003), se encontró hipospermia y azoospermia en pacientes con antecedentes de gonorrea. Las úlceras genitales se correlacionaron con hipospermia. La exposición a tóxicos, el hábito de

fumar y la ingesta de alcohol se correlacionaron con azoospermia y oligospermia (Barja, 2003).

Existen dos tipos de causas de azoospermia, la azoospermia secretora la causas son genéticas o cromosómicas y la azoospermia obstructiva la causa más frecuente es la ausencia congénita de conductos deferentes, infecciones en los conductos seminales que la cicatrizarse los obstruyen.

- En el análisis realizado sobre Morfología se registraron espermatozoides normales en 70,5% de los pacientes, y el 29,5% presencia de espermatozoides con morfología anormal.

CONCLUSIONES

- 1) A través del espermograma se evidenciaron los parámetros que presentaron mayor prevalencia de Normalidad en el examen Macroscópico son: El olor 89,8%, el color 72,4% y la Licuefacción con un 63,5%, y los parámetros que presentaron mayor Anormalidad son: El aspecto (43,9%), la viscosidad (41,8%) y el volumen (37,8%)
- 2) En el examen Microscópico las muestras sin Azoospermia con un 89,9%, la Vitalidad con valores normales (86,4%) y la Aglutinación (71,6%) fueron los análisis que presentaron principalmente valores normales, y los análisis con valores anormales son los siguientes: Recuento (52,3%), movilidad (33%) y la morfología anormal (29,5%).
- 3) En el análisis fisicoquímico el pH, presentó valores Anormales mayores al 50% de los pacientes específicamente en el 58,2%
- 4) La frecuencia de Azoospermia encontrada es del 10,2%, estos pacientes deben ser evaluados para determinar qué tipo de azoospermia poseen, si la obstructiva o secretora y de acuerdo al resultado el médico determinará cuál es el tratamiento que debe seguir el paciente.

RECOMENDACIONES

- 1) En el análisis macroscópico del espermatograma se encontró muestras de semen de color amarillento se sospecharía infección a nivel del tracto urinario y el sistema reproductor masculino, se recomienda el cultivo de semen y orina que va a identificar a la bacteria y el tipo de antibiótico que mejor trataría la infección, porque los antibióticos son exitosos en erradicar infecciones de la uretra, próstata y conductos eyaculadores.
- 2) En el examen microscópico del espermatograma se encontró menor número de espermatozoides por muestra o ausencia de ello en caso de azoospermia, se recomienda realizar análisis endocrinológicos, inmunológicos, cromosómicos y/o genéticos debe realizarse los exámenes en plasma sanguíneos las siguientes hormonas: FSH, LH, Testosterona, Prolactina, Progesterona, HCG, Estradiol, Inhibina B, T4 Libre, T3, TSH y otros.
- 3) A nivel del pH seminal la alteración puede deberse a problemas prostáticos y de vesícula seminal se recomienda estudios y pruebas diagnósticas como PSA Total, Tacto rectal y análisis de bioquímica seminal como son: fructuosa, prostaglandinas, ácido cítrico, aminoácidos, zinc, enzimas, sodio, potasio, calcio, magnesio, proteínas, colesterol, fosforo, nitrógeno y otros nutrientes.
- 4) La ausencia de espermatozoides en el semen puede deberse a múltiples causas, es recomendable pruebas diagnósticas de imagen (por problemas de descenso testicular), biopsia testicular, tamizaje genético y otros.

REFERENCIAS BIBLIOGRÁFICAS

- 1) **Aguilar, L., Calderón, J. y Meléndez, J. (2010).** *Análisis del espermatograma realizado en pacientes que consultaron la Unidad de Infertilidad del Hospital Nacional de Maternidad “Dr. Raúl Argüello Escolán” en el período de junio a diciembre del año 2009.* Seminario de Graduación para Optar el Título de Licenciado en Laboratorio Clínico. Universidad de El Salvador.
- 2) **Álvarez González, E. (1989).** *Andrología teórica y práctica.* 1ra edición. Editoriales Díaz Santos, S.A.
- 3) **Barja, L.R. y Berríos L.F. (2003).** *Alteraciones de espermatogramas en varones que acudieron por infertilidad de pareja a la Unidad de Reproducción Humana del Hospital Edgardo Rebagliati Martins Enero-Diciembre 2002.* Universidad Nacional Mayor de San Marcos. Lima-Perú.
- 4) **Bart, A. y Oko, R. (1989).** *Abnormal Morphology of Bovine Spermatozoa.* 1° Edition. Ames. Iowa State University Press.
- 5) **Bastidas O. (2012).** *Materiales de laboratorio.* Celeromics. Technical Notes.
- 6) **Björndahl L. y Kvist U. (2002).** *Manual on Basic Semen Analysis.* ESHRE Monographs. Oxford University Press.

- 7) **Bonilla Musoles C.; Dolz; Moreno y Raga (2009).** *Reproducción asistida*. Edit. Médica Panamericana.
- 8) **Bustos Obregón E. y Leyva S. (2009).** *Caracterización de los cambios citoquímicos del núcleo del espermatozoide postespermatoteleosis*. En Fernández Donoso (Ed.). *El núcleo, los cromosomas y la evolución*. UNESCO.2010).
- 9) **Carboni, G. (2004).** *Ácidos y bases*. Productos de laboratorio. Recuperado de: http://www.funsci.com/fun3_en/acids/acids.htm
- 10) **Carizza C. (2007).** *La infertilidad y los hombres. Las hormonas y usted*. Rev. The hormone Foundation. www.hormone.org.
- 11) **Chávez J. y Yarleque J. (2012).** *Relación entre la calidad del semen y la edad*. Rev. Med. Hered. 23(3). <http://www.scielo.org.pe/pdf/rmh/v23n3/v23n3aob1.pdf>
- 12) **Direct Industry (2014).** *Equipos de laboratorio*. Catalogo y folletos técnicos. Recuperado de: <http://pdf.directindustry.es/>
- 13) **Dohle G.R., Diemer T., Giwercman, A. Jungwirth A. y Krausz C. (2010).** *Guía clínica sobre la infertilidad masculina*. European Association of Urology. pp: 902-981
- 14) **El Comercio (2012).** *Dos puñados de nueces al día mejoran la fertilidad masculina*. Diario. [publicado 17 de agosto 2012].

- 15) **Espinoza Navarro, O., Cortés, S., Monreal, J. y Ferreccio, C., (2010).** *Análisis de las variables del espermatograma en jóvenes sanos en Arica-Chile.* Rev Med Chile; 138: 1510-1516.
- 16) **ESHRE (European Society of Human Reproduction and Embryology) (2002).** *Monographs. Manual on basic Semen Analysis.* Ed. U. Kvist and L. Bjorndahl. Oxford University Press.
- 17) **Ferrando Gilabert, N. (2012).** *Deformaciones del espermatozoide.* Especialista en reproducción asistida.
- 18) **Gal Iglesias, B; López Gallardo M. y Martín Velasco A.I. (2007).** *Bases de la fisiología.* 2da edición. Editorial Tébar.
- 19) **Golkel A, Tilano O, Vásquez F. (2002).** *Estudio In Vitro de la decondensación de la cromatina de Espermatozoides capacitados y no capacitados en varones fértiles e infértiles.* Medicina Reproductiva.
- 20) **Jampar (2014).** *Colorantes y reactivos.* Multiplest Internacional S.R.L.
Recuperado de:
<http://www.jampar.com.pe/product/detalle/013010275.html>
- 21) **J.C. (2014).** *Medical supplies. Laboratory glassware.* Recuperado de:
<http://miguelugaz25.wix.com/jcmedicalsupplies>
- 22) **López García M.J., Urbano Felices A. y Cárdenas Povedano M. (2012).** *Manual de Laboratorio para el análisis de semen.* 1° Edición. Edit. Omnia Science. ISBN 978-84-940234-8-4.

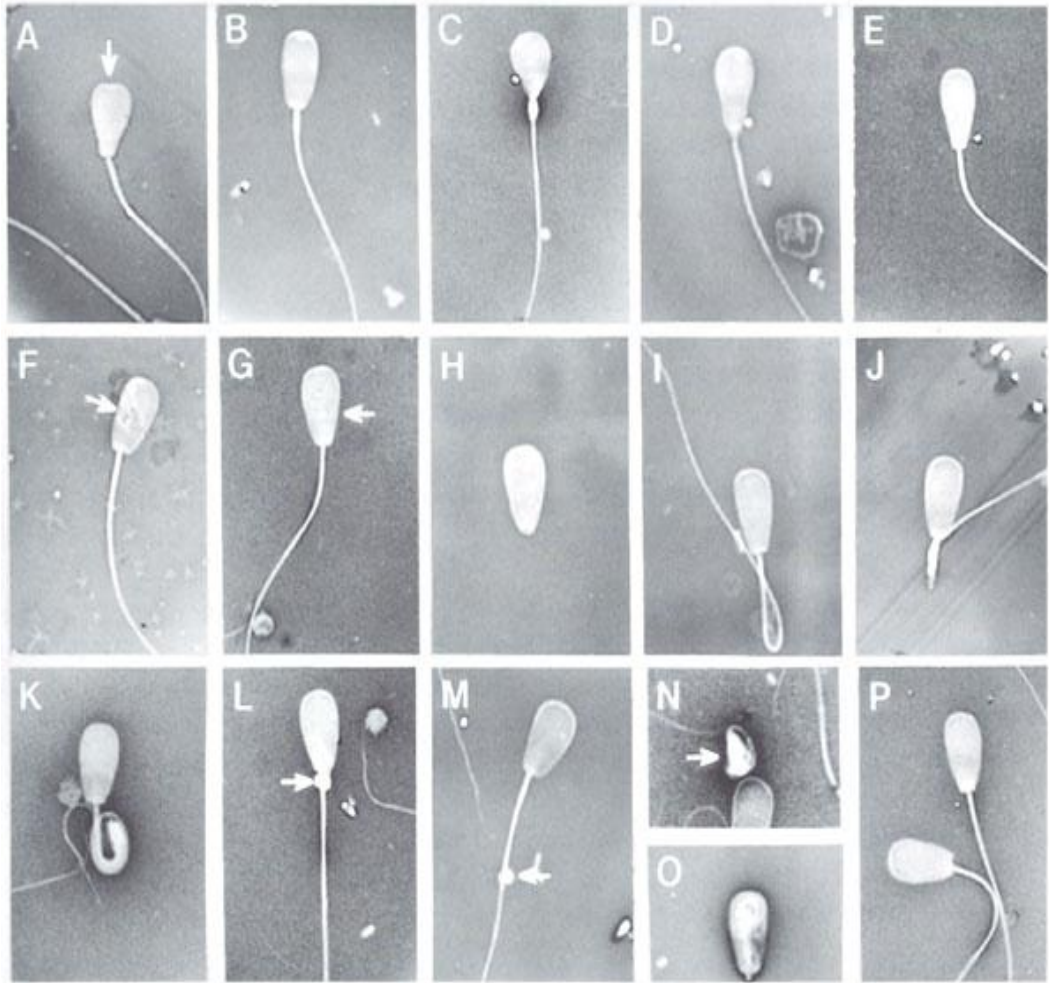
- 23) **Mujica, F., Gonzales, L.F., Cuba, G. y Vega, R.M. (2009).** *Estudio del factor masculino en parejas infértiles de Ayacucho.* XVII Congreso Nacional de Biología y XI Simposio Nacional de Educación en Ciencias Biológicas, Tacna-Perú.
- 24) **Nirco, (2013).** *Puntas de pipeta.* Centro de diagnóstico e Investigación. Recuperado de: <http://www.nirco.com/web/l-6-60-162-4/Puntas-de-Pipeta>
- 25) **OMS (Organización Mundial de la Salud), (2001).** *Manual de Laboratorio de la OMS para el examen del semen humano y de la interacción entre el semen y el moco cervical. 4ta Edición. Madrid, España. Editorial Médica Panamericana. S.A.*
- 26) **OMS (Organización Mundial de la Salud), (2010).** *Who laboratory manual for the examination and processing of human semen. 5ª Edition.* ISBN: 9789241547789.
- 27) **Palenzona F. (2008).** *Interpretación del espermograma de fertilidad.* Unidad de Genética Médica y Reproducción Asistida GENTIFER. Barquisimeto, Estado Lara: Venezuela.
- 28) **Pustilnik E.P. (2008).** *Infecciones seminales y parámetros espermáticos en pacientes infértiles.* Tesis. Universidad Favaloro, Facultad de postgrado. Argentina.
- 29) **Roa Meggo (2012).** *La infertilidad como problema de salud pública en el Perú.* Rev Perú ginecol obstet. 58: 79-85.

- 30) **Ruiz Salguero M.T. (2008).** *Aspectos demográficos de la infertilidad, la esterilidad y la infertilidad en España.* 1º Reunión Paramédica de la Sociedad Española de Fertilidad. Madrid: España.
- 31) **Sandler, T.W. (2007).** *Embriología médica: con orientación clínica.* 10ª ed. Buenos Aires: Medica Panamericana. 404p.
- 32) **The University Chicago Medicine (2013).** *Factor de la infertilidad masculina.* EEUU. <http://www.uchospitals.edu>.
- 33) **Toro Montoya A.I. (2009).** *Espermograma.* Rev. Medicina y Laboratorio. Vol 15, N° 3-4. pp: 145-169.
- 34) **Tortora, G. y Derryckson, B. (2006).** *Principios de anatomía y fisiología.* 11ª Edición. Editorial Médica Panamericana.
- 35) **Vásquez F. y Vásquez Echeverri D. (2007).** *Espermograma y su utilización clínica.* Art. de revisión. Rev. Salud Uninorte. Barranquilla: Colombia. 23(2):200-223.
- 36) **Vásquez F. (2004).** *Características del espermograma y determinación de los niveles séricos de gonadotropinas al inicio de la espermatogénesis humana en una población de adolescentes de la ciudad de Barranquilla (Colombia), 1999-2000.* [tesis]. Universidad Autónoma de Barcelona. Disponible en <http://www.tesisenxarxa.net/TDX-0701104-170507/index.html>

- 37) **Vásquez F, Manotas A, López M., y Navarro A. (2001).** *Cinética del pH seminal en una población de adolescentes.* Medicina Reproductiva.
- 38) **WHO (World Health Organization), (2010) (1).** *Mother or nothing: the agony of infertility.* Bull World Health Organ; 88:881–2
|doi:10.2471/BLT.10.011210.
- 39) **WHO (World Health Organization), (2010) (2).** *Manual for the examination and processing of human semen.* Fifth Edition. ISBN 978 92 4 154778 9

ANEXOS

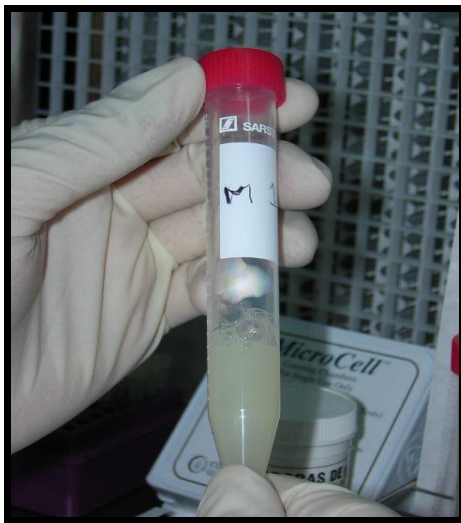
ANEXO 1
DEFORMACIONES FRECUENTES DEL ESPERMATOZOIDE



A = acrosoma nudoso (forma común), B= acrosoma nudoso (forma de perla), C=cabeza piriforme (grave), D= cabeza piriforme (moderada), E= cabeza piriforme (leve), F=vacuolas nucleares, G=defectos del diadema, H=cabeza independiente, I= reflejo distal, J=pieza intermedia rota, K= pieza intermedia severamente doblada, L=gota proximal, M=gota distal, N=Teratoideo (grave), O=teratoideo (moderado), P=espermatozoides normales.

Fuente: Bart y Oko (1989).

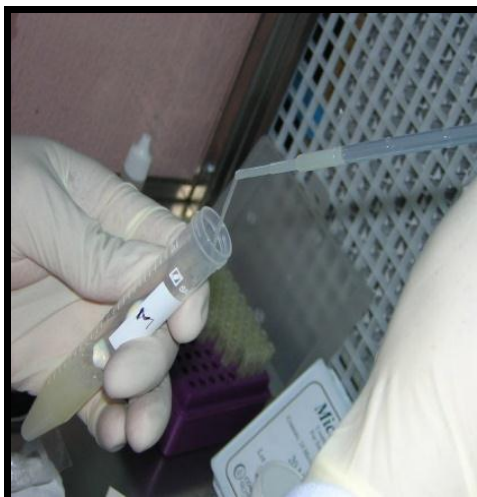ANEXO 2 EVALUACIÓN MACROSCÓPICA DEL LÍQUIDO SEMINAL



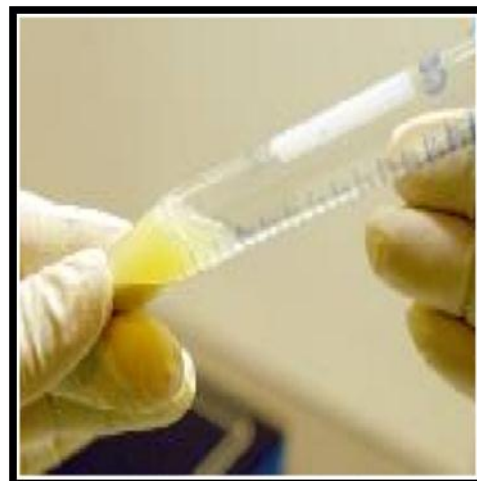Muestra de semen humano (**Normal**)
Se evidencia el color, aspecto, volumen



Muestra de semen humano (**Anormal**)
El color rosáceo indica presencia de
sangre (hemospermia)

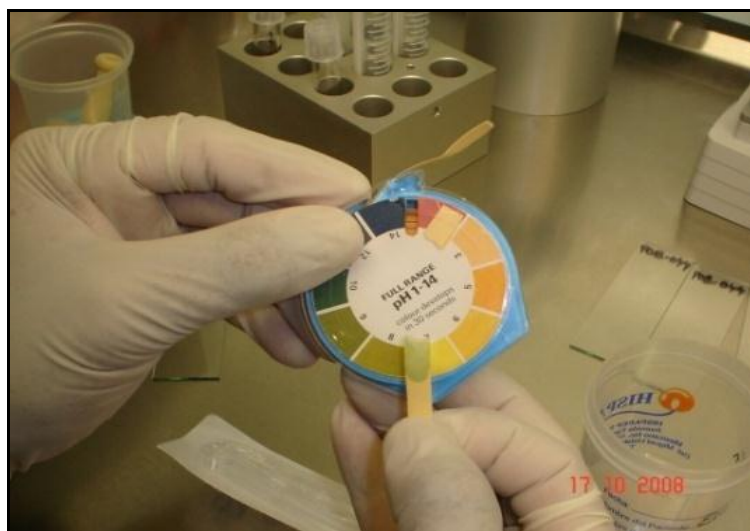

Análisis de Viscosidad
(Filancia)
Se observa el filamento a los 30 minutos
de licuefacción



Licuefacción
Después de los 30 minutos de incubación

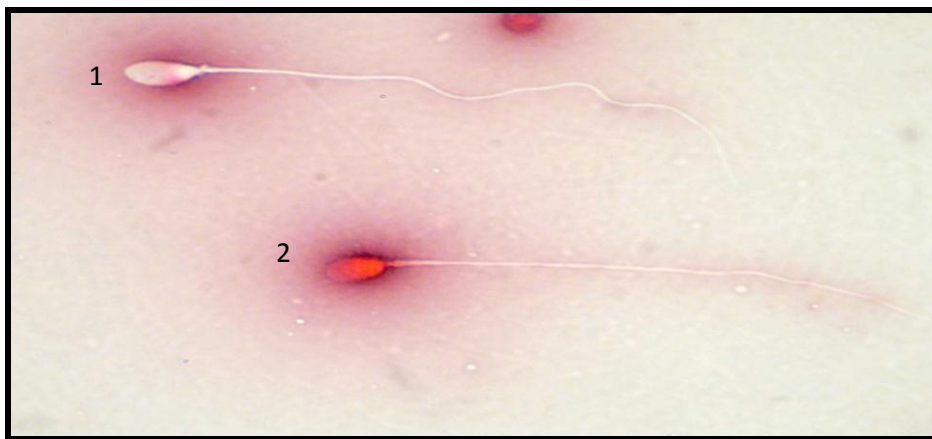ANEXO 3
EXAMEN FISICOQUÍMICO DEL LÍQUIDO SEMINAL



Proceso de medición del pH

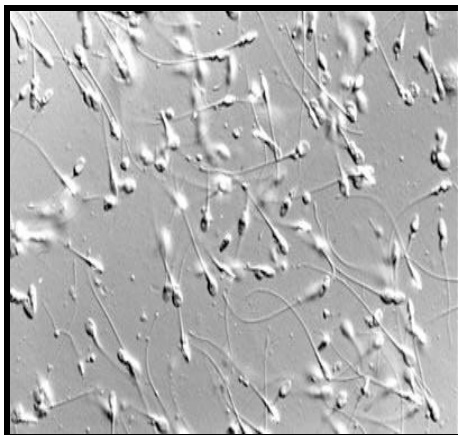
ANEXO 4

EVALUACIÓN MICROSCÓPICA DEL LÍQUIDO SEMINAL



Análisis de Vitalidad con Eosina

- (1) Espermatozoide vivo: Espermatozoides con la membrana de la cabeza intacta: exclusión de colorantes impermeables. “sin color”.
- (2) Espermatozoide muerto: se observa espermatozoide color rosa la cabeza y pieza intermedia

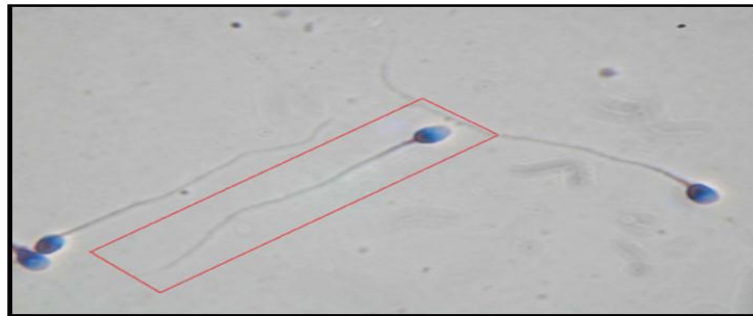


Movilidad de los espermatozoides

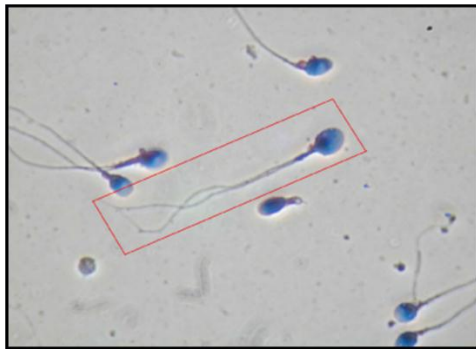

Contador de fórmula leucocitaria
(Adaptado para la identificación morfológica de los espermatozoides)

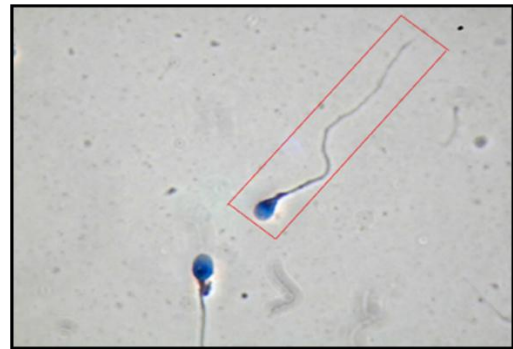
Tipo de Morfología de los Espermatozoides



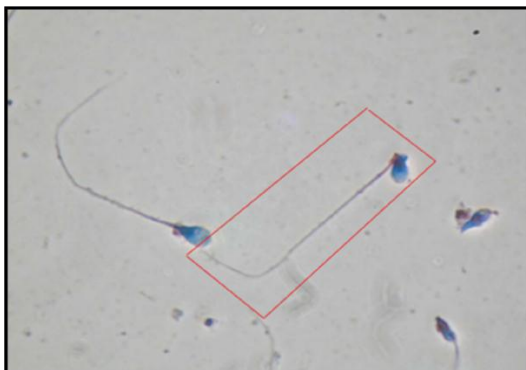
Espermatozoides Normales



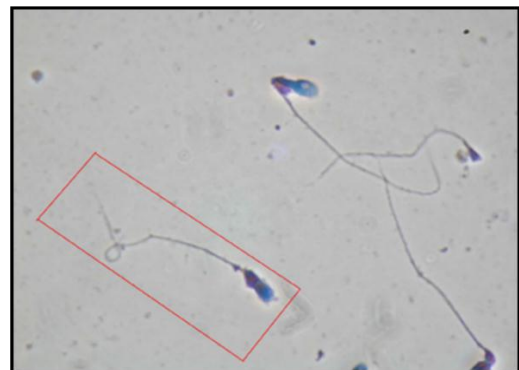Espermatozoides Anormales
Alteración de cabeza
(Anormalidad en la cabeza y cola)



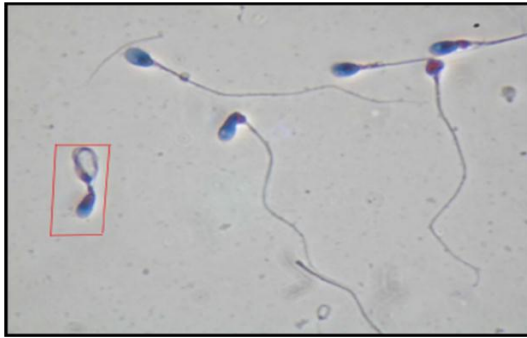Espermatozoide Anormal
Alteración de cabeza
(Piriforme)



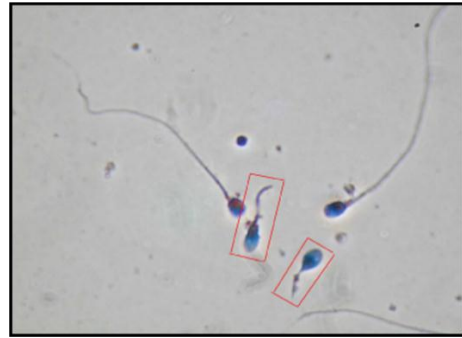
Espermatozoide Anormal
Alteración del cuello
(defecto en la pieza intermedia)



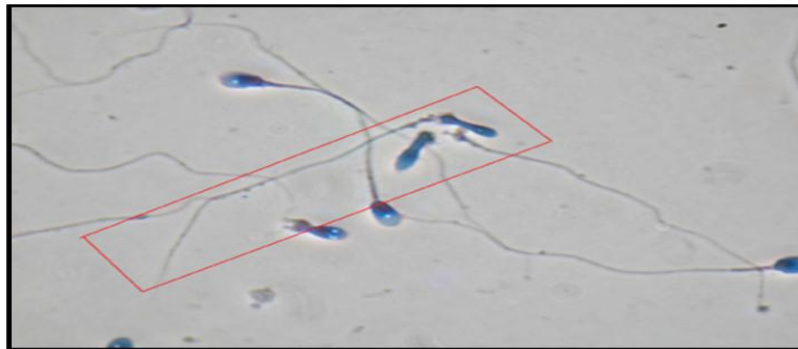
Espermatozoide Anormal
Alteración de la cola
(Anormalidad nivel de cola , cabeza y
cuello)



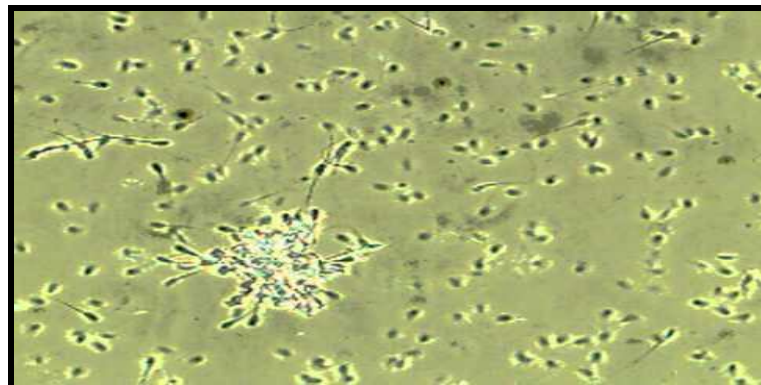
Espermatozoide Anormal
Alteración de cola
(flagelo doblado)



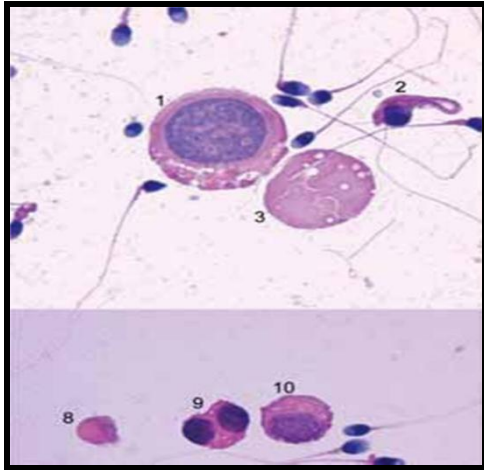
Espermatozoide Anormal
Alteración de la cola
(flagelo corto)



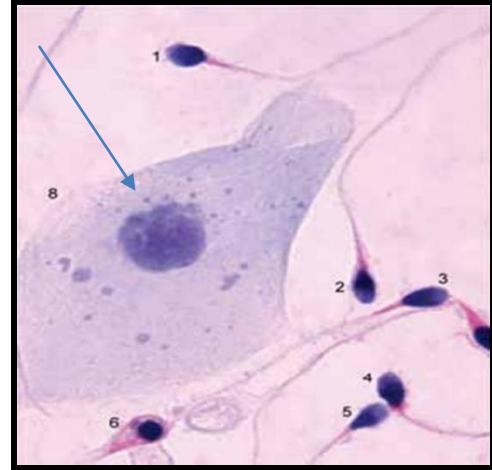
Espermatozoides Anormales
Alteración Mixta
Tapering (Alteraciones nivel cabeza, pieza intermedia y cola)



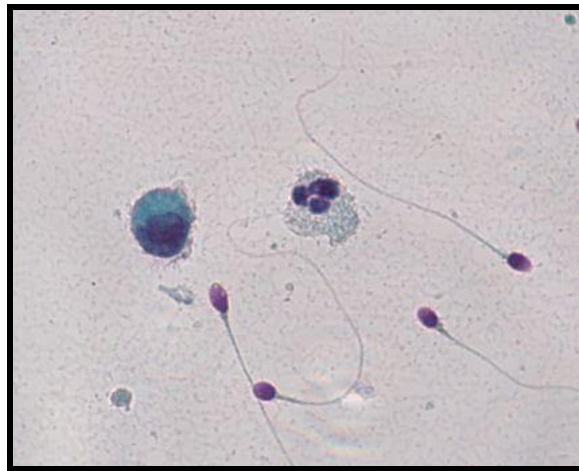
Aglutinación espermática



Leucocitos



Células Epiteliales



Gérmenes

ANEXO 5
FORMULARIO DE REGISTRO PARA EL ANÁLISIS DE SEMEN

- Nombre del Paciente:.....
- Edad:.....
- Indicación Dr(a):.....
- Fecha:.....

ESPERMATOGRAMA

CONDICIONES PARA LA OBTENCIÓN DE SEMEN:

- Hora de eyaculación:..... - Método de obtención:.....
- Hora del examen:..... - Abstinencia sexual:.....
- Tiempo de transporte:..... - Ultimo proceso febril:.....

EXAMEN DE ESPERMATOGRAMA:

EXAMEN MACROSCÓPICO:

- Volumen:..... - Licuefacción:.....
- Color:..... - Viscosidad (Filancia):.....
- Olor:..... - pH:.....
- Aspecto:.....

EXAMEN MICROSCÓPICO:

VITALIDAD:

- Espermatozoides vivos:.....%
- Espermatozoides muertos:.....%

MOVILIDAD:

- Movilidad "a":.....% Movilidad "b":.....%
- Movilidad "c":.....% Movilidad "d":.....%

ESPERMIOCITOGRAMA (MORFOLOGÍA):

- Espermatozoides Normales:.....%
- Espermatozoides Anormales:.....%
- ✓ Alteraciones de la cabeza:.....% Alteraciones de cuello:.....%
- ✓ Alteraciones de la cola:.....% Alteración mixta:.....%

RECUENTO:.....Espermatozoides/ml

AGLUTINACIÓN ESPERMÁTICA:.....%

CELULAS NO ESPERMÁTICAS:

- Leucocitos:..... - Gérmenes:.....
- Células epiteliales:.....

ANEXO 6
INSTRUCCIONES DETALLADAS SOBRE LA MANERA ADECUADA
PARA LA OBTENCIÓN DE LA MUESTRA

PROCEDIMIENTO ESTANDAR

Recolección:

Se entregara al paciente una hoja de instrucciones escrita con claridad sobre la manera de recoger el semen y trasladarlo.

- a) Lo ideal es recoger la muestra después 72 horas y no más de 5 días de abstinencia sexual. En el formulario que acompaña a cada análisis de semen se debe anotar el nombre del paciente, el periodo de abstinencia, así como la fecha y la hora de recolección.
- b) Las muestras se recogerá en la intimidad de una dependencia próxima al laboratorio (área de la toma de muestra), porque las muestras deben ser evaluadas inmediatamente, no mayor de 20 o 30 minutos después de la extracción (durante ese tiempo de transcurrido las muestras deben permanecer a una temperatura no menor de 28 °C ni mayor 40°C).
- c) La muestra debe obtenerse mediante masturbación y eyacular dentro de un recipiente de vidrio o de plástico de boca ancha estéril; el recipiente debe estar tibio para reducir a un mínimo el riesgo del shock por frio.
- d) Por lo general, no se deben usar condones para recoger semen por que pueden comprometer la viabilidad de los espermatozoides. Cuando por circunstancias especiales no fuera posible obtener el semen mediante masturbación, existe condones de plástico para este fin. El coitus interruptus no es aceptable para hacer la recolección del semen, porque puede perderse la primera porción del eyaculado, que suele contener la mayor concentración de espermatozoides. Además habrá contaminación celular y bacteriológica de la muestra y el pH del líquido vaginal ejercerá una influencia adversa sobre la movilidad de los espermatozoides.
- e) Las muestras incompletas no se deben analizar, en particular si se pierde la primera porción del eyaculado.
- f) El recipiente debe rotularse con el nombre del sujeto, la fecha y hora de la recolección y la duración de la abstinencia.

ANEXO 7

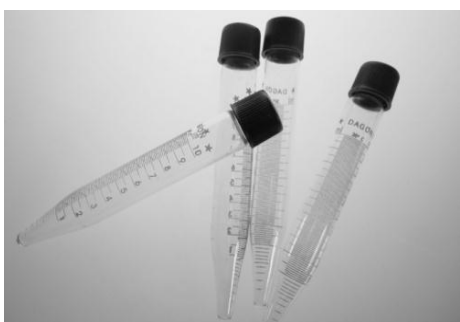MEDIDAS Y REGLAS DE BIOSEGURIDAD PARA EL MANEJO DE LAS MUESTRAS

- 1) Todo personal del laboratorio que procese muestras de líquido biológico (semen) debe saber que las muestras deben contener virus patógenos, por ejemplo: VIH, virus de la hepatitis y del herpes u otro microorganismo infeccioso, y por consiguiente deben ser manejadas con precaución.
- 2) Se deben tomar medidas estrictas para evitar accidentes con instrumentos cortantes infectados con semen y también el contacto del semen con heridas cutáneas.
- 3) Se deben utilizar guantes de goma o plástico cuando se manipulen muestras de semen frescas o congeladas o frascos que han estado en contacto con semen o plasma seminal. Los guantes deben ser sacados y descartados cuando se sale del laboratorio y cuando se atiende el teléfono, los guantes nunca debe ser reusados.
- 4) Se debe utilizar un guardapolvo en el Laboratorio Clínico, que se quita al salir del mismo. Este guardapolvo no debe ser usado en otros ambientes.
- 5) Se deben usar lentes de seguridad cada vez que se manipulen muestras de semen congelado.
- 6) El personal debe lavarse las manos con jabón desinfectante y agua caliente luego de quitarse los guantes y/o el guardapolvo. Este lavado debe ser inmediato si las muestras se contaminan en semen.
- 7) Cuando la cara externa del recipiente del semen esté contaminada debe lavarse con una desinfectante (Ejemplo: 5,25 g/L de hipoclorito de sodio a una dilución final 1:10).
- 8) Se debe utilizar material descartable cuando sea posible.
- 9) El material descartable se junta en un recipiente especial que luego se descarta como si fuera material desinfectante.
- 10) Todos los equipos del laboratorio que potencialmente puedan ser contaminados por semen o plasma seminal deben ser desinfectados o esterilizados al final de cada jornada y toda vez que ocurra un derrame.
- 11) Se deben utilizar aparatos para el pipeteo mecánico de líquido en el laboratorio.
- 12) Pipetear con la boca está estrictamente prohibido.
- 13) Toda manipulación del semen debe evitar la formación de gotas y aerosoles, por ejemplo por centrifugación o agitación vigorosa de recipientes abiertos puede ocasionar la formación de gotas.
- 14) Todo laboratorio debe tener un equipo de primeros auxilios completo.
- 15) Las mesadas del laboratorio deben ser impermeables y se desinfectaran (por ejemplo con lavanda) al completar la jornada e inmediatamente luego de ocurrido un derrame.
- 16) No se permite comer, beber, fumar, la aplicación de cosméticos o guardar comida en el laboratorio.

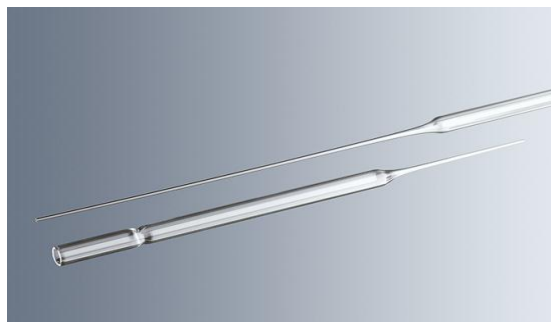
ANEXO 8
ÀREA ESPECIAL PARA RECOLECCIÒN DE LAS MUESTRAS DE
SEMEN



ANEXO 9
MATERIAL DE VIDRIO UTILIZADO PARA EL ANÁLISIS DE
LABORATORIO



Tubos cónicos graduados




Pipetas Pasteur

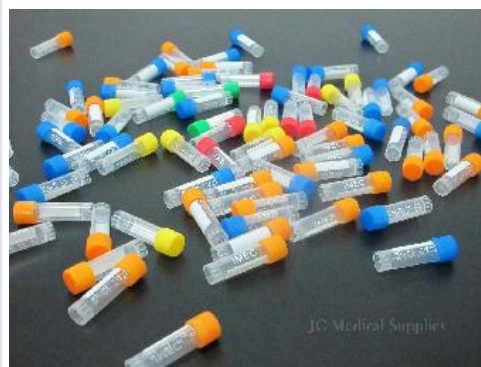

Cámara Neubauer

ANEXO 10
MATERIAL DE PLÁSTICO Y DE METAL UTILIZADO PARA EL
ANÁLISIS DE LABORATORIO



Puntas de micropipetas



Crioviales de plástico



Gradillas de metal

ANEXO 11
REACTIVOS Y SOLUCIONES



Colorante Giemsa



Colorante Wright

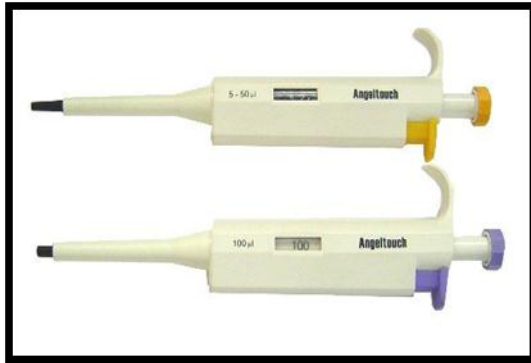


Colorante Eosina



Kit de coloración Gram

ANEXO 12
EQUIPOS E INSTRUMENTOS




Micropipetas graduadas



Autoclave



Microscopio Electrónico



Centrífuga



Incubadora

ANEXO 13

FICHA DE LOS PARAMETROS DE ESPERMATOGRAMA UTILIZADO EN EL LABORATORIO CLÍNICO “SAKURAY”

EXAMEN DE ESPERMATOGRAMA	VALORES DE REFERENCIA
I.-EXAMEN MACROSCÓPICO	
Volumen	Normal: 1,5 - 6 ml Hiperespermia: > 6 ml Oligosemia: < 1,5 ml
Color	Normal: Gris-Opalescente Anormal: Marrón rojizo (hemospermia) Anormal: Amarillento (Ictericia o consumo de vitaminas o medicamentos)
Olor	Sui Generis, a moho, añejo o lejía
Aspecto	Ligeramente grumoso
Licuefacción	Normal: Hasta 30 minutos tras emisión Aumentada: >30 minutos tras emisión
Viscosidad	Anormal: 0 – 0,5 cm Normal: 0,5 – 1 cm Anormal: > 1 cm
II.-EXAMEN FISICOQUÍMICO	
pH	Normal: 7,2-8 Anormal: > 8 Anormal: < 7,2
III.-EXAMEN MICROSCÓPICO	
Aglutinación de espermatozoides	Normal: 0 - 10% Aumentada: >10%
IV.-VITALIDAD	
Vivos móviles Vivos inmóviles Muertos	Vivos móviles: ≥ 58% Vivos inmóviles Muertos
V.MOVILIDAD	
Tipo de Movilidad	Movilidad a,b,c,d
VI.-RECUESTO	
Nº total espermatozoides	50-120 millones/ml de espermatozoides
VII.-MORFOLOGÍA:	
Espermatozoides Normales	70% de formas normales
Espermatozoides Anormales	Formas Anormales
Alteración de la morfología de los espermatozoides	Alteración de la cabeza del espermatozoide ≤18% Alteración del cuello del espermatozoide ≤5% Alteración de la cola del espermatozoide ≤5% Alteración mixta del espermatozoide 0-2%

Fuente: Laboratorio Clínico “Sakuray” (2013).

ANEXO 14

VALORES NORMALES DE LOS PARÁMETROS DEL ESPERMATOGRAMA.

PARÁMETRO	VALORES
Días de Abstinencia	3 a 5 días
Volumen	Normal: 1,5 a 6 mililitros
Color	Normal: Gris opalescente Anormal: Marrón rojizo (hemospermia) Anormal: Amarillento (Ictericia o consumo de vitaminas o medicamentos)
Aspecto	Ligeramente grumoso
<i>pH</i>	Normal: 7,2 a 8 Patología leve: > 8 Patología crónica: < 7.2
Licuefacción	Normal: 30 minutos Aumentada: > 30 minutos
Viscosidad	Normal: 0,5 – 1 cm Anormal: > 1 cm
Aglutinación	Normal: 0-10% Aumentada: > 10%
Vitalidad	Vivos móviles: $\geq 58\%$ Inmóviles Muertos
Movilidad “a”	$\geq 50\%$
Movilidad “b”	$\geq 25\%$
Recuento	50-120 millones de espermatozoides por eyaculación
Morfología	Morfología normal $\geq 70\%$ Alteración de la cabeza del espermatozoide $\leq 18\%$ Alteración del cuello del espermatozoide $\leq 5\%$ Alteración de la cola del espermatozoide $\leq 5\%$ Alteración mixta del espermatozoide 0-2%

Fuente: OMS, 2010

ANEXO 15

**VOLUMEN DE SEMEN DE LOS PACIENTES EVALUADOS, TOMANDO
COMO REFERENCIA LOS VALORES DE LA OMS (2010)**

Análisis del Líquido Seminal: Espermatograma			
NºPacientes Evaluados	Examen Macroscópico: Volumen del semen		
	Normal (1,5 - 6,0 ml)	Hiperespermia (>6 ml)	Oligosemia (<1,5 ml)
1	2,30 ml		
2	4,60 ml		
3	2,90 ml		
4			0,80 ml
5		7,20 ml	
6	5,00 ml		
7			0,50 ml
8	4,20 ml		
9	1,90 ml		
10	5,20 ml		
11		6,80 ml	
12			1,10 ml
13	2,20 ml		
14	2,70 ml		
15	1,80 ml		
16	2,50 ml		
17			0,90 ml
18	3,90 ml		
19	2,40 ml		
20	1,90 ml		
21			1,00 ml
22	2,40 ml		
23	2,70 ml		
24	4,10 ml		
25		7,50 ml	
26	1,70 ml		
27	3,10 ml		
28			0,40 ml
29	5,20 ml		
30	2,70 ml		

Análisis del Líquido Seminal: Espermatograma			
N°Pacientes valuados	Examen Macroscópico: Volumen del semen		
	Normal (1,5 - 6,0 ml)	Hiperespermia (>6 ml)	Oligosemia (<1,5 ml)
31			1,10 ml
32	1,90 ml		
33	3,50 ml		
34	2,40 ml		
35		6,80 ml	
36			1,00 ml
37	3,40 ml		
38	4,00 ml		
39			0,40 ml
40	2,20 ml		
41	2,70 ml		
42	1,80 ml		
43			1,30 ml
44			0,40 ml
45	3,20 ml		
46	3,30 ml		
47			1,00 ml
48	1,80 ml		
49		6,90 ml	
50	2,50 ml		
51			0,80 ml
52	2,70 ml		
53	2,90 ml		
54			0,70 ml
55	3,10 ml		
56	3,70 ml		
57			1,20 ml
58	2,90 ml		
59	2,50 ml		
60		7,10 ml	
61	4,10 ml		
62	1,80 ml		
63			0,90 ml
64	3,00 ml		
65	1,80 ml		
66			0,70 ml
67			1,2 ml

Análisis del Líquido Seminal: Espermatograma			
N°Pacientes Evaluados	Examen Macroscópico: Volumen del semen		
	Normal (1,5 - 6,0 ml)	Hiperespermia (>6 ml)	Oligosemia (<1,5 ml)
68		7,00 ml	
69			1,20 ml
70	2,70 ml		
71	2,90 ml		
72			0,90 ml
73	1,60 ml		
74	3,00 ml		
75			1,00 ml
76			0,90 ml
77		6,70 ml	
78	3,50 ml		
79			0,80 ml
80	4,00 ml		
81	2,90 ml		
82			0,60 ml
83	2,20 ml		
84	5,20 ml		
85	2,30 ml		
86			1,10 ml
87	5,40 ml		
88	2,80 ml		
89		6,60 ml	
90	2,80 ml		
91			0,40 ml
92	5,80 ml		
93	4,00 ml		
94	2,70 ml		
95		6,80 ml	
96			1,30 ml
97	2,90 ml		
98	4,20 ml		

Fuente: Laboratorio Clínico "Sakuray", (2012-2013)

ANEXO 16

**COLOR DEL SEMEN DE LOS PACIENTES EVALUADOS, TOMANDO
COMO REFERENCIA LOS VALORES DE LA OMS (2010)**

Análisis del Líquido Seminal: Espermatograma			
NºPacientes Evaluados	Examen Macroscópico: Color del Semen		
	Normal (Gris/ Blanco opalescente)	Anormal (Amarillento)	Anormal (Marrón rojizo)
1	Gris/Blanco opalescente		
2	Gris/Blanco opalescente		
3		Amarillento	
4	Gris/Blanco opalescente		
5	Gris/Blanco opalescente		
6	Gris/Blanco opalescente		
7		Amarillento	
8	Gris/Blanco opalescente		
9	Gris/Blanco opalescente		
10	Gris/Blanco opalescente		
11	Gris/Blanco opalescente		
12		Amarillento	
13	Gris/Blanco opalescente		
14	Gris/Blanco opalescente		
15		Amarillento	
16	Gris/Blanco opalescente		
17		Amarillento	
18	Gris/Blanco opalescente		
19	Gris/Blanco opalescente		
20	Gris/Blanco opalescente		
21		Amarillento	
22	Gris/Blanco opalescente		
23	Gris/Blanco opalescente		
24	Gris/Blanco opalescente		
25	Gris/Blanco opalescente		
26	Gris/Blanco opalescente		
27	Gris/Blanco opalescente		
28		Amarillento	
29	Gris/Blanco opalescente		
30	Gris/Blanco opalescente		

Análisis del Líquido Seminal: Espermatograma			
Nº Pacientes valuados	Examen Macroscópico: Color del semen		
	Normal (Gris/Blanco opalescente)	Anormal (Amarillento)	Anormal (Marrón rojizo)
31		Amarillento	
32	Gris/Blanco opalescente		
33	Gris/Blanco opalescente		
34	Gris/Blanco opalescente		
35		Amarillento	
36	Gris/Blanco opalescente		
37	Gris/Blanco opalescente		
38	Gris/Blanco opalescente		
39		Amarillento	
40		Amarillento	
41	Gris/Blanco opalescente		
42	Gris/Blanco opalescente		
43		Amarillento	
44		Amarillento	
45	Gris/Blanco opalescente		
46	Gris/Blanco opalescente		
47		Amarillento	
48	Gris/Blanco opalescente		
49	Gris/Blanco opalescente		
50	Gris/Blanco opalescente		
51		Amarillento	
52	Gris/Blanco opalescente		
53	Gris/Blanco opalescente		
54		Amarillento	
55	Gris/Blanco opalescente		
56	Gris/Blanco opalescente		
57		Amarillento	
58	Gris/Blanco opalescente		
59	Gris/Blanco opalescente		
60	Gris/Blanco opalescente		
61	Gris/Blanco opalescente		
62	Gris/Blanco opalescente		
63		Amarillento	
64	Gris/Blanco opalescente		
65	Gris/Blanco opalescente		
66		Amarillento	
67	Gris/Blanco opalescente		

Análisis del Líquido Seminal: Espermatograma			
Nº Pacientes Evaluados	Examen Macroscópico: Color del semen		
	Normal (Gris/Blanco opalescente)	Anormal (Amarillento)	Anormal (Marrón rojizo)
68	Gris/Blanco opalescente		
69		Amarillento	
70	Gris/Blanco opalescente		
71	Gris/Blanco opalescente		
72		Amarillento	
73	Gris/Blanco opalescente		
74	Gris/Blanco opalescente		
75		Amarillento	
76	Gris/Blanco opalescente		
77	Gris/Blanco opalescente		
78	Gris/Blanco opalescente		
79		Amarillento	
80	Gris/Blanco opalescente		
81	Gris/Blanco opalescente		
82		Amarillento	
83	Gris/Blanco opalescente		
84	Gris/Blanco opalescente		
85	Gris/Blanco opalescente		
86		Amarillento	
87	Gris/Blanco opalescente		
88	Gris/Blanco opalescente		
89	Gris/Blanco opalescente		
90	Gris/Blanco opalescente		
91		Amarillento	
92	Gris/Blanco opalescente		
93	Gris/Blanco opalescente		
94	Gris/Blanco opalescente		
95		Amarillento	
96		Amarillento	
97	Gris/Blanco opalescente		
98	Gris/Blanco opalescente		

Fuente: Laboratorio Clínico "Sakuray", (2012-2013)

ANEXO 17

**OLOR DEL SEMEN DE LOS PACIENTES EVALUADOS, TOMANDO
COMO REFERENCIA LOS VALORES DE LA OMS (2010)**

Análisis del Líquido Seminal: Espermatograma			
Nº Pacientes Evaluados	Examen Macroscópico: Olor del Semen		
	Normal (Sui-generis/Hipoclorito de Sodio)	Normal (Levemente suigeneris)	Anormal (Inoloro)
1	Sui-generis		
2	Sui-generis		
3		Levemente suigeneris	
4			Inoloro
5	Sui-generis		
6	Sui-generis		
7		Levemente suigeneris	
8	Sui-generis		
9	Sui-generis		
10	Sui-generis		
11	Sui-generis		
12		Levemente suigeneris	
13	Sui-generis		
14	Sui-generis		
15	Sui-generis		
16			Inoloro
17		Levemente suigeneris	
18		Levemente suigeneris	
19	Sui-generis		
20	Sui-generis		
21		Levemente suigeneris	
22	Sui-generis		
23	Sui-generis		
24	Sui-generis		
25	Sui-generis		
26	Sui-generis		
27	Sui-generis		
28			Inoloro
29	Sui-generis		
30	Sui-generis		

Análisis del Líquido Seminal: Espermatograma			
Nº Pacientes valuados	Examen Macroscópico: Olor del Semen		
	Normal (Sui-generis/Hipoclorito de Sodio)	Normal (Levemente suigeneris)	Anormal (Inoloro)
31		Levemente suigeneris	
32	Sui-generis		
33	Sui-generis		
34	Sui-generis		
35		Levemente suigeneris	
36			Inoloro
37	Sui-generis		
38	Sui-generis		
39		Levemente suigeneris	
40	Sui-generis		
41	Sui-generis		
42	Sui-generis		
43		Levemente suigeneris	
44			Inoloro
45	Sui-generis		
46	Sui-generis		
47		Levemente suigeneris	
48	Sui-generis		
49	Sui-generis		
50	Sui-generis		
51		Levemente suigeneris	
52	Sui-generis		
53	Sui-generis		
54		Levemente suigeneris	
55	Sui-generis		
56	Sui-generis		
57		Levemente suigeneris	
58	Sui-generis		
59	Sui-generis		
60	Sui-generis		
61	Sui-generis		
62			Inoloro
63		Levemente suigeneris	
64	Sui-generis		
65	Sui-generis		
66		Levemente suigeneris	
67			Inoloro

Análisis del Líquido Seminal: Espermatograma			
Nº Pacientes Evaluados	Examen Macroscópico: Olor del semen		
	Normal (Sui-generis/Hipoclorito de Sodio)	Normal (Levemente suigeneris)	Anormal (Inoloro)
68	Sui-generis		
69		Levemente suigeneris	
70	Sui-generis		
71	Sui-generis		
72		Levemente suigeneris	
73	Sui-generis		
74	Sui-generis		
75		Levemente suigeneris	
76			Inoloro
77	Sui-generis		
78	Sui-generis		
79		Levemente suigeneris	
80	Sui-generis		
81	Sui-generis		
82		Levemente suigeneris	
83			Inoloro
84	Sui-generis		
85	Sui-generis		
86		Levemente suigeneris	
87	Sui-generis		
88	Sui-generis		
89	Sui-generis		
90	Sui-generis		
91		Levemente suigeneris	
92	Sui-generis		
93	Sui-generis		
94	Sui-generis		
95			Inoloro
96	Sui-generis		
97	Sui-generis		
98	Sui-generis		

Fuente: Laboratorio Clínico "Sakuray", (2012-2013)

ANEXO 18
ASPECTO DEL SEMEN DE
LOS PACIENTES EVALUADOS, TOMANDO COMO REFERENCIA LOS
VALORES DE LA OMS (2010)

Análisis del Líquido Seminal: Espermatograma			
NºPacientes Evaluados	Examen Macroscópico: Aspecto del Semen		
	Anormal (Homogeneo líquido)	Normal (Ligeramente grumoso)	Anormal (Grumoso)
1		Ligeramente grumoso	
2		Ligeramente grumoso	
3			Grumoso
4	Homogeneo líquido		
5		Ligeramente grumoso	
6		Ligeramente grumoso	
7	Homogeneo líquido		
8		Ligeramente grumoso	
9			Grumoso
10			Grumoso
11		Ligeramente grumoso	
12	Homogeneo líquido		
13		Ligeramente grumoso	
14			Grumoso
15		Ligeramente grumoso	
16	Homogeneo líquido		
17			Grumoso
18		Ligeramente grumoso	
19		Ligeramente grumoso	
20			Grumoso
21		Ligeramente grumoso	
22		Ligeramente grumoso	
23		Ligeramente grumoso	
24		Ligeramente grumoso	
25		Ligeramente grumoso	
26		Ligeramente grumoso	
27			Grumoso
28		Ligeramente grumoso	
29	Homogeneo líquido		
30		Ligeramente grumoso	

Análisis del Líquido Seminal: Espermatograma			
Nº Pacientes valuados	Examen Macroscópico: Aspecto del Semen		
	Anormal (Homogeneo líquido)	Normal (Ligeramente grumoso)	Anormal (Grumoso)
31			Grumoso
32			Grumoso
33		Ligeramente grumoso	
34		Ligeramente grumoso	
35			Grumoso
36	Homogeneo líquido		
37		Ligeramente grumoso	
38			Grumoso
39		Ligeramente grumoso	
40		Ligeramente grumoso	
41		Ligeramente grumoso	
42	Homogeneo líquido		
43			Grumoso
44	Homogeneo líquido		
45		Ligeramente grumoso	
46			Grumoso
47		Ligeramente grumoso	
48		Ligeramente grumoso	
49		Ligeramente grumoso	
50			Grumoso
51			Grumoso
52	Homogeneo líquido		
53		Ligeramente grumoso	
54		Ligeramente grumoso	
55		Ligeramente grumoso	
56		Ligeramente grumoso	
57		Ligeramente grumoso	
58			Grumoso
59		Ligeramente grumoso	
60		Ligeramente grumoso	
61		Ligeramente grumoso	
62	Homogeneo líquido		
63		Ligeramente grumoso	
64			Grumoso
65			Grumoso
66		Ligeramente grumoso	
67	Homogeneo líquido		

Análisis del Líquido Seminal: Espermatograma			
Nº Pacientes Evaluados	Examen Macroscópico: Aspecto del semen		
	Anormal (Homogeneo líquido)	Normal (Ligeramente grumoso)	Anormal (Grumoso)
68		Ligeramente grumoso	
69			Grumoso
70			Grumoso
71		Ligeramente grumoso	
72		Ligeramente grumoso	
73		Ligeramente grumoso	
74	Homogeneo líquido		
75			Grumoso
76	Homogeneo líquido		
77		Ligeramente grumoso	
78		Ligeramente grumoso	
79			Grumoso
80		Ligeramente grumoso	
81			Grumoso
82		Ligeramente grumoso	
83	Homogeneo líquido		
84		Ligeramente grumoso	
85			Grumoso
86			Grumoso
87		Ligeramente grumoso	
88		Ligeramente grumoso	
89		Ligeramente grumoso	
90			Grumoso
91		Ligeramente grumoso	
92		Ligeramente grumoso	
93		Ligeramente grumoso	
94			Grumoso
95	Homogeneo líquido		
96			Grumoso
97		Ligeramente grumoso	
98		Ligeramente grumoso	

Fuente: Laboratorio Clínico "Sakuray", (2012-2013)

ANEXO 19
LICUEFACCIÓN DEL SEMEN DE
LOS PACIENTES EVALUADOS, TOMANDO COMO REFERENCIA LOS
VALORES DE LA OMS (2010)

Análisis del Líquido Seminal: Espermatograma		
Nº Pacientes Evaluados	Examen Macroscópico: Licuefacción del Semen	
	Normal (Hasta 30 minutos)	Anormal (> 30 minutos)
1	Normal	
2	Normal	
3		Anormal
4	Normal	
5	Normal	
6		Anormal
7	Normal	
8	Normal	
9		Anormal
10		Anormal
11		Anormal
12	Normal	
13	Normal	
14		Anormal
15	Normal	
16	Normal	
17		Anormal
18	Normal	
19	Normal	
20		Anormal
21		Anormal
22	Normal	
23	Normal	
24	Normal	
25	Normal	
26	Normal	
27		Anormal
28	Normal	
29	Normal	
30	Normal	

Análisis del Líquido Seminal: Espermatograma		
NºPacientes valuados	Examen Macroscópico: Licuefacción del Semen	
	Normal (Hasta 30 minutos)	Anormal (> 30 minutos)
31		Anormal
32		Anormal
33	Normal	
34	Normal	
35		Anormal
36	Normal	
37	Normal	
38		Anormal
39	Normal	
40	Normal	
41	Normal	
42	Normal	
43		Anormal
44	Normal	
45	Normal	
46		Anormal
47	Normal	
48	Normal	
49	Normal	
50		Anormal
51		Anormal
52	Normal	
53	Normal	
54	Normal	
55	Normal	
56		Anormal
57	Normal	
58		Anormal
59	Normal	
60	Normal	
61	Normal	
62		Anormal
63	Normal	
64	Normal	
65		Anormal
66		Anormal
67	Normal	

Análisis del Líquido Seminal: Espermatograma		
Nº Pacientes Evaluados	Examen Macroscópico: Licuefacción del semen	
	Normal (Hasta 30 minutos)	Anormal (> 30 minutos)
68	Normal	
69		Anormal
70		Anormal
71	Normal	
72	Normal	
73	Normal	
74	Normal	
75		Anormal
76	Normal	
77	Normal	
78	Normal	
79		Anormal
80	Normal	
81		Anormal
82	Normal	
83	Normal	
84	Normal	
85		Anormal
86		Anormal
87	Normal	
88	Normal	
89	Normal	
90		Anormal
91		Anormal
92	Normal	
93	Normal	
94		Anormal
95	Normal	
96		Anormal
97	Normal	
98	Normal	

Fuente: Laboratorio Clínico "Sakuray", (2012-2013)

ANEXO 20
VISCOSIDAD DEL SEMEN DE
LOS PACIENTES EVALUADOS, TOMANDO COMO REFERENCIA LOS
VALORES DE LA OMS (2010)

Análisis del Líquido Seminal: Espermatograma			
NºPacientes Evaluados	Examen Macroscópico: Viscosidad del Semen		
	Anormal (0 – 0,5 cm)	Normal (0,5 – 1,0 cm)	Anormal (> 1,0 cm)
1		0,80 cm	
2		0,60 cm	
3			3,20 cm
4	0,20 cm		
5	0,40 cm		
6		0,50 cm	
7		1,00 cm	
8			5,50 cm
9	0,30 cm		
10		0,70 cm	
11		1,00 cm	
12		0,70 cm	
13			2,50 cm
14		0,90 cm	
15	0,20 cm		
16	0,00 cm		
17			3,80 cm
18		0,65 cm	
19		0,85 cm	
20	0,30 cm		
21		1,00 cm	
22		1,00 cm	
23	0,30 cm		
24		0,70 cm	
25		0,95 cm	
26	0,20 cm		
27			4,50 cm
28	0,30 cm		
29		0,70 cm	
30		1,00 cm	

Análisis del Líquido Seminal: Espermatograma			
NºPacientes valuados	Examen Macroscópico: Viscosidad del semen		
	Anormal (0 – 0,5 cm)	Normal (0,5 – 1,0 cm)	Anormal (> 1,0 cm)
31		1,00 cm	
32			3,40 cm
33			1,90 cm
34		1,00 cm	
35			
36	0,20 cm		
37		1,00 cm	
38			6,60 cm
39		0,70 cm	
40		0,75 cm	
41		0,95 cm	
42	0,30 cm		
43			2,30 cm
44	0,00 cm		
45		0,60 cm	
46		0,55 cm	
47			1,80 cm
48	0,40 cm		
49		1,00 cm	
50		0,85 cm	
51		1,00 cm	
52			4,10 cm
53		0,95 cm	
54	0,25 cm		
55	0,35 cm		
56		0,70 cm	
57		0,85 cm	
58	0,20 cm		
59		0,60 cm	
60		0,75 cm	
61		0,65 cm	
62	0,00 cm		
63		0,80 cm	
64		0,85 cm	
65	0,40 cm		
66		1,00 cm	
67	0,30 cm		

Análisis del Líquido Seminal: Espermatograma			
Nº Pacientes Evaluados	Examen Macroscópico: Viscosidad del semen		
	Anormal (0 – 0.5 cm)	Normal (0.5 – 1.0 cm)	Anormal (> 1.0 cm)
68			3.30 cm
69		0.95 cm	
70		0.65 cm	
71			2.70 cm
72		0.90 cm	
73	0.15 cm		
74		1.00 cm	
75		1.00 cm	
76	0.25 cm		
77		0.80 cm	
78			5.40 cm
79		0.65 cm	
80		0.80 cm	
81		0.75 cm	
82	0.00 cm		
83		1.00 cm	
84			2.60 cm
85		1.00 cm	
86		0.95 cm	
87		0.80 cm	
88	0.30 cm		
89		1.00 cm	
90	0.40 cm		
91		0.75 cm	
92		1.00 cm	
93		0.80 cm	
94		0.90 cm	
95	0.00 cm		
96		0.75 cm	
97		0.90 cm	
98		0.95 cm	

Fuente: Laboratorio Clínico “Sakuray”, (2012-2013)

ANEXO 21
pH DEL SEMEN DE
LOS PACIENTES EVALUADOS, TOMANDO COMO REFERENCIA LOS
VALORES DE LA OMS (2010)

Análisis del Líquido Seminal: Espermatograma			
Nº Pacientes Evaluados	Examen Físicoquímico: pH del Semen		
	Anormal (< 7.2)	Normal ($7.2 - 8.0$)	Anormal (> 8.0)
1		7.4	
2		7.6	
3	7.0		
4		7.8	
5			8.5
6			8.3
7			8.6
8			8.4
9		7.5	
10		7.7	
11			8.4
12	7.1		
13		7.3	
14		7.9	
15			8.3
16			8.5
17	6.9		
18			8.3
19		7.5	
20		7.5	
21	7.0		
22		7.6	
23		7.8	
24			8.5
25			8.6
26		7.5	
27		7.4	
28	6.8		
29			8.5
30		7.6	

Análisis del Líquido Seminal: Espermatograma			
NºPacientes valuados	Examen Fisicoquímico: pH del Semen		
	Anormal (< 7.2)	Normal (7.2 – 8.0)	Anormal (> 8.0)
31	7.0		
32		7.8	
33		7.7	
34		7.3	
35			8.5
36	6.9		
37		7.7	
38			8.3
39	6.8		
40			8.3
41			8.5
42		7.6	
43		7.4	
44	7.0		
45		7.8	
46			8.6
47	7.0		
48		7.6	
49			8.4
50		7.5	
51	6.7		
52			8.6
53			8.3
54	6.8		
55			8.3
56		7.6	
57	7.1		
58		7.4	
59		7.3	
60			8.4
61		7.5	
62	7.1		
63		7.5	
64			8.6
65		7.7	
66	6.9		
67	7.1		

Análisis del Líquido Seminal: Espermatograma			
Nº Pacientes Evaluados	Examen Fisicoquímico: pH del Semen		
	Anormal (< 7.2)	Normal (7.2 – 8.0)	Anormal (> 8.0)
68			8.4
69			8.5
70		7.5	
71			8.3
72	7.0		
73		7.6	
74			8.5
75		7.4	
76	6.9		
77		7.5	
78		7.3	
79	6.8		
80			8.6
81			8.3
82	6.5		
83		7.9	
84			8.3
85		7.8	
86	7.1		
87		7.3	
88	6.7		
89			8.3
90			8.5
91	6.8		
92			8.6
93			8.5
94		7.7	
95			9.0
96		7.8	
97		7.5	
98		7.3	

Fuente: Laboratorio Clínico” Sakuray”, (2012-2013)

ANEXO 22
AZOOSPERMIA DE
LOS PACIENTES EVALUADOS

Análisis del Espermatozoide: Espermatograma		
NºPacientes Evaluados	Examen Microscópico: Azoospermia	
	Normal (Presencia de Espermatozoide)	Anormal (Ausencia de Espermatozoide)
1	Sin Azoospermia	
2	Sin Azoospermia	
3	Sin Azoospermia	
4		Con Azoospermia
5	Sin Azoospermia	
6	Sin Azoospermia	
7	Sin Azoospermia	
8	Sin Azoospermia	
9	Sin Azoospermia	
10	Sin Azoospermia	
11	Sin Azoospermia	
12	Sin Azoospermia	
13	Sin Azoospermia	
14	Sin Azoospermia	
15	Sin Azoospermia	
16		Con Azoospermia
17	Sin Azoospermia	
18	Sin Azoospermia	
19	Sin Azoospermia	
20	Sin Azoospermia	
21	Sin Azoospermia	
22	Sin Azoospermia	
23	Sin Azoospermia	
24	Sin Azoospermia	
25	Sin Azoospermia	
26	Sin Azoospermia	
27	Sin Azoospermia	
28		Con Azoospermia
29	Sin Azoospermia	
30	Sin Azoospermia	

Análisis del Espermatozoide: Espermatograma		
NºPacientes valuados	Examen Microscópico: Azoospermia	
	Normal (Presencia de Espermatozoide)	Anormal (Ausencia de Espermatozoide)
31	Sin Azoospermia	
32	Sin Azoospermia	
33	Sin Azoospermia	
34	Sin Azoospermia	
35	Sin Azoospermia	
36		Con Azoospermia
37	Sin Azoospermia	
38	Sin Azoospermia	
39	Sin Azoospermia	
40	Sin Azoospermia	
41	Sin Azoospermia	
42	Sin Azoospermia	
43	Sin Azoospermia	
44		Con Azoospermia
45	Sin Azoospermia	
46	Sin Azoospermia	
47	Sin Azoospermia	
48	Sin Azoospermia	
49	Sin Azoospermia	
50	Sin Azoospermia	
51	Sin Azoospermia	
52	Sin Azoospermia	
53	Sin Azoospermia	
54	Sin Azoospermia	
55	Sin Azoospermia	
56	Sin Azoospermia	
57	Sin Azoospermia	
58	Sin Azoospermia	
59	Sin Azoospermia	
60	Sin Azoospermia	
61	Sin Azoospermia	
62		Con Azoospermia
63	Sin Azoospermia	
64	Sin Azoospermia	
65	Sin Azoospermia	
66	Sin Azoospermia	
67		Con Azoospermia

Análisis del Espermatozoide: Espermatograma		
Nº Pacientes Evaluados	Examen Microscópico: Azoospermia	
	Normal (Presencia de Espermatozoide)	Anormal (Ausencia de Espermatozoide)
68	Sin Azoospermia	
69	Sin Azoospermia	
70	Sin Azoospermia	
71	Sin Azoospermia	
72	Sin Azoospermia	
73	Sin Azoospermia	
74	Sin Azoospermia	
75	Sin Azoospermia	
76		Con Azoospermia
77	Sin Azoospermia	
78	Sin Azoospermia	
79	Sin Azoospermia	
80	Sin Azoospermia	
81	Sin Azoospermia	
82	Sin Azoospermia	
83		Con Azoospermia
84	Sin Azoospermia	
85	Sin Azoospermia	
86	Sin Azoospermia	
87	Sin Azoospermia	
88	Sin Azoospermia	
89	Sin Azoospermia	
90	Sin Azoospermia	
91	Sin Azoospermia	
92	Sin Azoospermia	
93	Sin Azoospermia	
94	Sin Azoospermia	
95		Con Azoospermia
96	Sin Azoospermia	
97	Sin Azoospermia	
98	Sin Azoospermia	

Fuente: Laboratorio Clínico “Sakuray”, (2012-2013)

ANEXO 23

AGLUTINACIÓN DE ESPERMATOZOIDES

TOMANDO COMO REFERENCIA LOS VALORES DE LA OMS (2010)

Análisis del Espermatozoide: Espermatograma		
Nº Pacientes Evaluados	Examen Microscópico: Aglutinación de espermatozoides	
	Normal (0-10%)	Anormal (> 10%)
1	Normal	
2	Normal	
3		Anormal
4		Anormal
5	Normal	
6	Normal	
7	Normal	
8	Normal	
9		Anormal
10		Anormal
11	Normal	
12	Normal	
13	Normal	
14		Anormal
15	Normal	
16		Anormal
17		Anormal
18	Normal	
19	Normal	
20		Anormal
21	Normal	
22	Normal	
23	Normal	
24	Normal	
25	Normal	
26	Normal	
27		Anormal
28		Anormal
29	Normal	
30	Normal	

Análisis del Espermatozoide: Espermatograma		
N°Pacientes Valuados	Examen Microscópico: Aglutinación de espermatozoides	
	Normal (0-10%)	Anormal (> 10%)
31		Anormal
32	Normal	
33	Normal	
34	Normal	
35		Anormal
36		Anormal
37	Normal	
38	Normal	
39	Normal	
40	Normal	
41	Normal	
42	Normal	
43		Anormal
44		Anormal
45	Normal	
46		Anormal
47	Normal	
48	Normal	
49	Normal	
50		Anormal
51		Anormal
52	Normal	
53	Normal	
54	Normal	
55	Normal	
56	Normal	
57	Normal	
58		Anormal
59	Normal	
60	Normal	
61	Normal	
62		Anormal
63	Normal	
64		Anormal
65		Anormal
66	Normal	
67		Anormal

N° Pacientes Evaluados	Análisis del Espermatozoide: Espermatograma	
	Examen Microscópico: Aglutinación de espermatozoides	
	Normal (0-10%)	Anormal (> 10%)
68	Normal	
69		Anormal
70		Anormal
71	Normal	
72	Normal	
73	Normal	
74	Normal	
75		Anormal
76		Anormal
77	Normal	
78	Normal	
79		Anormal
80	Normal	
81		Anormal
82	Normal	
83		Anormal
84	Normal	
85		Anormal
86		Anormal
87	Normal	
88	Normal	
89	Normal	
90	Normal	
91		Anormal
92	Normal	
93	Normal	
94	Normal	
95		Anormal
96		Anormal
97	Normal	
98	Normal	

Fuente: Laboratorio Clínico “Sakuray”, (2012-2013)

ANEXO 24

VITALIDAD DEL ESPERMATOZOIDE, TOMANDO COMO REFERENCIA LOS VALORES DE LA OMS (2010)

Análisis del Espermatozoide: Espermatograma						
N°Pacientes Evaluados	Examen Microscópico: Vitalidad del espermatozoides					
	Vitalidad Normal		Vitalidad Anormal			
	Vivos móviles		Vivos inmóviles		Muertos	
	N°Espz	≥58%	N°Espz	%	N°Espz	%
1	130	65.0	60	30.0	10	5.0
2	121	60.5	71	35.5	8	4.0
3	126	63.0	68	34.0	6	3.0
4	-	-	-	-	-	-
5	125	62.5	70	35.0	5	2.5
6	118	59.0	80	40.0	2	1.0
7	120	60.0	70	35.0	10	5.0
8	130	65.0	60	30.0	10	5.0
9	128	64.0	70	35.0	2	1.0
10	116	58.0	80	40.0	4	2.0
11	120	60.0	76	38.0	4	2.0
12	131	65.5	61	30.5	8	4.0
13	125	62.5	70	35.0	5	2.5
14	120	60.0	70	35.0	10	5.0
15	122	61.0	74	37.0	4	2.0
16	-	-	-	-	-	-
17	130	65.0	60	30.0	10	5.0
18	107	53.5	90	45.0	3	1.5
19	140	70.0	55	27.5	5	2.5
20	125	62.5	55	27.5	20	10.0
21	90	45.0	70	35.0	40	20.0
22	130	65.0	60	30.0	10	5.0
23	130	65.0	65	32.0	5	2.5
24	127	63.5	70	35.0	3	1.5
25	120	60.0	60	30.0	20	10.0
26	125	62.5	70	35.0	5	2.5
27	120	60.0	78	39.0	2	1.0
28	-	-	-	-	-	-
29	130	65.0	66	33.0	4	2.0
30	118	59.0	78	39.0	4	2.0

Análisis del Espermatozoide: Espermatograma						
N°Pacientes Evaluados	Examen Microscópico: Vitalidad del espermatozoides					
	Vitalidad Normal		Vitalidad Anormal			
	Vivos móviles		Vivos inmóviles		Muertos	
	N° Espz	≥58%	N° Espz	%	N° Espz	%
31	120	60.0	74	37.0	6	3.0
32	122	61.0	70	35.0	8	4.0
33	119	59.5	76	38.0	5	2.5
34	124	62.0	73	36.5	3	1.5
35	121	60.5	74	37.0	5	2.5
36	-	-	-	-	-	-
37	126	63.0	69	34.5	5	2.5
38	123	61.5	73	36.5	4	2.0
39	130	65.0	60	30.0	10	5.0
40	126	63.0	69	34.5	5	2.5
41	119	59.5	71	35.5	10	5.0
42	111	55.5	79	39.5	10	5.0
43	120	60.0	74	37.0	6	3.0
44	-	-	-	-	-	-
45	130	65.0	55	27.5	15	7.5
46	125	62.5	65	32.5	10	5.0
47	117	58.5	73	36.5	10	5.0
48	120	60.0	65	32.5	15	7.5
49	120	60.0	75	37.5	5	2.5
50	132	66.0	60	30.0	8	4.0
51	117	58.5	78	39.5	5	2.5
52	98	49.0	72	36.0	30	15.0
53	120	60.0	76	38.0	4	2.0
54	118	59.0	79	39.5	3	1.5
55	106	53.0	86	43.0	8	4.0
56	125	62.5	73	36.5	2	1.0
57	120	60.0	78	39.0	2	1.0
58	138	61.5	74	32.0	3	1.5
59	103	51.5	82	41.0	15	7.5
60	119	59.5	76	38.0	5	2.5
61	124	62.0	68	34.0	8	4.0
62	-	-	-	-	-	-
63	99	49.5	81	40.5	20	10.0
64	132	66.0	64	32.0	4	2.0
65	120	60.0	78	39.0	2	1.0
66	120	60.0	72	36.0	8	4.0

Análisis del Espermatozoide: Espermatograma						
N°Pacientes Evaluados	Examen Microscópico: Vitalidad del espermatozoides					
	Vitalidad Normal		Vitalidad Anormal			
	Vivos móviles		Vivos inmóviles		Muertos	
	N° Espz	≥58%	N° Espz	%	N° Espz	%
67	-	-	-	-	-	-
68	100	50.0	80	40.0	20	10.0
69	126	63.0	69	34.5	5	2.5
70	133	66.5	64	32.0	3	1.5
71	101	50.5	79	39.5	20	10.0
72	119	59.5	73	36.5	8	4.0
73	133	66.5	62	31.0	5	2.5
74	129	64.5	65	32.5	6	3.0
75	120	60.0	78	39.0	2	1.0
76	-	-	-	-	-	-
77	118	59.0	78	39.0	4	2.0
78	122	61.0	76	38.0	2	1.0
79	110	55.0	86	43.0	4	2.0
80	125	62.5	69	34.5	6	3.0
81	120	60.0	72	36.0	8	4.0
82	128	64.0	67	33.5	5	2.5
83	-	-	-	-	-	-
84	116	58.0	80	40.0	4	2.0
85	110	55.0	70	35.0	20	10.0
86	103	51.5	82	41.0	15	7.5
87	127	63.5	68	34.0	5	2.5
88	102	51.0	88	44.0	10	5.0
89	123	61.5	72	36.0	8	4.0
90	106	53.0	79	39.5	15	7.5
91	101	50.5	89	44.5	10	5.0
92	125	62.5	70	35.0	5	2.5
93	133	66.5	62	31.0	5	2.5
94	120	60.0	75	37.5	5	2.5
95	-	-	-	-	-	-
96	118	59.0	77	38.5	5	2.5
97	104	52.0	84	42.0	12	6.0
98	120	60.0	78	39.0	2	1.0

Fuente: Laboratorio Clínico “Sakuray”, (2012-2013)

ANEXO 25
MOVILIDAD DE LOS ESPERMATOZOIDES, TOMANDO COMO
REFERENCIA LOS VALORES DE LA OMS (2010)

Análisis del Espermatozoide: Espermatograma								
N°Pacientes Evaluados	Examen Microscópico: Movilidad del espermatozoide							
	Movilidad normal				Movilidad Anormal			
	Movilidad a		Movilidad b		Movilidad c		Movilidad d	
	N° Espz	≥50%	N° Espz	≥25%	N° Espz	%	N° Espz	%
1	115	57.5	68	34.0	13	6.5	4	2.0
2	93	46.5	70	35.0	27	13.5	10	5.0
3	80	40.0	76	38.0	33	16.5	11	5.5
4	-	-	-	-	-	-	-	-
5	106	53.0	80	40.0	11	5.5	3	1.5
6	112	56.0	76	38.0	10	5.0	2	1.1
7	120	60.0	60	30.0	10	5.0	10	5.0
8	100	50.0	82	41.0	12	6.0	6	3.0
9	95	47.5	50	25.0	35	17.5	20	10
10	98	49.0	48	24.0	39	19.5	15	7.5
11	106	53.0	54	27.0	27	13.5	13	6.5
12	105	52.5	55	27.5	30	15.0	10	5.0
13	128	64.0	54	27.0	10	5.0	8	4.0
14	93	46.5	47	23.5	40	20.0	20	10.0
15	101	50.5	75	37.5	19	9.5	5	2.5
16	-	-	-	-	-	-	-	-
17	106	53.0	55	27.5	28	14.0	11	5.5
18	116	58.0	51	25.5	20	10.0	13	6.5
19	109	54.5	70	35.0	15	7.5	6	3.0
20	86	43.0	42	21.0	46	23.0	26	13.0
21	120	60.0	66	33.0	10	5.0	4	2.0
22	106	53.0	80	40.0	12	6.0	2	1.0
23	115	57.5	69	34.5	10	5.0	6	3.0
24	102	51.0	51	25.5	30	15.0	17	8.5
25	128	64.0	30	15.0	27	13.5	15	7.5
26	112	56.0	76	38.0	10	5.0	2	1.0
27	91	45.5	40	20.0	39	19.5	30	15.0
28	-	-	-	-	-	-	-	-
29	86	43.0	42	21.0	46	23.0	26	13.0
30	106	53.0	80	40.0	12	6.0	2	1.0

Análisis del Espermatozoide: Espermatograma								
Nº Pacientes Evaluados	Examen Microscópico: Movilidad del espermatozoide							
	Movilidad Normal				Movilidad Anormal			
	Movilidad a		Movilidad b		Movilidad c		Movilidad d	
	Nº Espz	≥50%	Nº Espz	≥25%	Nº Espz	%	Nº Espz	%
31	91	45.5	69	34.5	27	13.5	13	6.5
32	97	48.5	48	24.0	35	17.5	20	10.0
33	129	64.5	50	25.0	17	8.5	4	2.0
34	128	64.0	60	30.0	8	4.0	4	2.0
35	99	49.5	51	25.5	35	17.5	15	7.5
36	-	-	-	-	-	-	-	-
37	120	60.0	50	25.0	17	8.5	13	6.5
38	86	43.0	42	21.0	46	23.0	26	13.0
39	106	53.0	80	40.0	12	6.0	2	1.0
40	106	53.0	69	34.5	15	7.5	10	5.0
41	112	56.0	76	38.0	10	5.0	2	1.0
42	103	51.5	86	43.0	9	4.5	2	1.0
43	86	43.0	42	21.0	46	23.0	26	13.0
44	-	-	-	-	-	-	-	-
45	110	55.0	60	30.0	20	10.0	10	5.0
46	94	47.0	58	29.0	28	14.0	20	10.0
47	115	57.5	62	31.0	13	6.5	10	5.0
48	110	55.0	60	30.0	20	10.0	10	5.0
49	107	53.5	60	30.0	23	11.5	10	5.0
50	96	48.0	59	29.5	30	15.0	15	7.5
51	95	47.5	50	25.0	35	17.5	20	10.0
52	100	50.0	47	23.5	30	15.0	23	11.5
53	105	52.5	55	27.5	30	15.0	10	5.5
54	102	51.0	60	30.0	30	15.0	8	4.0
55	111	55.5	65	32.5	16	8.0	8	4.0
56	102	51.0	70	35.0	22	11.0	6	3.0
57	99	49.5	52	26.0	35	17.5	14	7.0
58	88	44.0	50	25.0	40	20.0	22	11.0
59	120	60.0	70	35.0	8	4.0	2	1.0
60	104	52.0	70	35.0	15	7.5	11	5.5
61	110	55.0	60	30.0	20	10.0	10	5.5
62	-	-	-	-	-	-	-	-
63	100	50.0	75	37.5	15	7.5	10	5.0
64	79	39.5	46	23.0	45	22.5	30	15.0
65	96	48.0	59	29.5	30	15.0	15	7.5
66	106	53.0	70	35.0	14	7.0	10	5.5

Análisis del Espermatozoide: Espermatograma								
Nº Pacientes Evaluados	Examen Microscópico: Movilidad del espermatozoide							
	Movilidad Normal				Movilidad Anormal			
	Movilidad a		Movilidad b		Movilidad c		Movilidad d	
	Nº Espz	≥50%	Nº Espz	≥25%	Nº Espz	%	Nº Espz	%
67	-	-	-	-	-	-	-	-
68	105	52.5	70	35.0	15	7.5	10	5.0
69	93	46.0	37	18.0	40	20.0	30	15.0
70	98	49.0	57	28.5	30	15.0	15	7.5
71	110	55.0	70	35.0	12	6.0	8	4.0
72	105	52.5	72	36.0	18	9.0	5	2.5
73	100	50.0	50	25.0	30	15.0	20	10.0
74	111	55.5	70	35.0	14	7.0	5	2.5
75	97	48.5	48	24.0	35	17.5	20	10.0
76	-	-	-	-	-	-	-	-
77	100	50.0	70	35.0	20	10.0	10	5.0
78	104	52.0	60	30.0	18	9.0	12	6.0
79	90	45.0	45	22.5	245	22.5	20	10.0
80	102	51.0	70	35.0	18	9.0	10	5.0
81	95	47.5	55	27.5	30	15.0	20	10.0
82	105	52.5	75	37.5	15	7.5	5	2.5
83	-	-	-	-	-	-	-	-
84	110	55.0	80	40.0	6	3.0	4	2.0
85	80	40.0	47	23.5	43	21.5	30	15.0
86	90	45.0	48	24.0	37	18.5	25	12.5
87	105	52.5	80	40.0	12	6.0	3	1.5
88	115	57.5	77	38.5	6	3.0	2	1.0
89	120	60.0	70	35.0	8	4.0	2	1.0
90	80	40.0	43	21.5	47	23.5	30	15.0
91	108	54.0	70	35.0	17	8.5	5	2.5
92	110	55.0	70	35.0	15	7.5	5	2.5
93	110	55.0	65	32.5	20	10.0	5	2.5
94	90	45.0	45	22.5	40	20.0	25	12.5
95	-	-	-	-	-	-	-	-
96	98	49.0	43	21.5	38	19.0	21	10.5
97	100	50.0	60	30.0	20	10.0	20	10.0
98	104	52.0	60	30.0	18	9.0	12	6.0

Fuente: Laboratorio Clínico "Sakuray", (2012-2013)

ANEXO 26
RECUENTO DE ESPERMATOZOIDES DE LOS PACIENTES
EVALUADOS, TOMANDO COMO REFERENCIA LOS VALORES DE LA
OMS (2010)

Análisis del Espermatozoide: Espermatograma			
Nº Pacientes Evaluados	Examen Macroscópico: Recuento del espermatozoide		
	Anormal (<50 millones)	Normal (50-120 millones)	Anormal (>120 millones)
1	-	70 millones	-
2	-	110 millones	-
3	31 millones	-	-
4	-	-	-
5	-	80 millones	-
6	-	56 millones	-
7	20 millones	-	-
8	-	80 millones	-
9	28 millones	-	-
10	-	62 millones	-
11	-	65 millones	--
12	18 millones	-	-
13	-	70 millones	-
14	-	63 millones	-
15	25 millones	-	-
16	-	-	-
17	32 millones	-	-
18	-	100 millones	-
19	-	80 millones	-
20	17 millones	-	-
21	35 millones	-	-
22	39 millones	-	-
23	-	89 millones	-
24	-	57 millones	-
25	-	75 millones	-
26	39 millones	-	-
27	-	86 millones	-
28	-	-	-
29	-	115 millones	-
30	47 millones	-	-

Análisis del Espermatozoide: Espermatograma			
NºPacientes valuados	Examen Microscópico: Recuento del espermatozoide		
	Anormal (<50 millones)	Normal (50-120 millones)	Anormal (>120 millones)
31	29 millones	-	
32	22 millones	-	
33	-	75 millones	-
34	-	65 millones	-
35	33 millones	-	-
36	-	-	-
37	-	86 millones	-
38	40 millones	-	-
39	19 millones	-	-
40	30 millones	-	-
41	-	95 millones	-
42	27 millones	-	-
43	31 millones	-	-
44	-	-	-
45	-	53 millones	-
46	-	85 millones	-
47	26 millones	-	-
48	38 millones	-	-
49	-	72 millones	-
50	-	87 millones	-
51	15 millones	-	-
52	43 millones	-	-
53	-	77 millones	-
54	22 millones	-	-
55	-	106 millones	-
56	-	110 millones	-
57	30 millones	-	-
58	38 millones	-	-
59	-	97 millones	-
60	27 millones	-	-
61	-	66 millones	-
62	-	-	-
63	20 millones	-	-
64	-	59 millones	-
65	25 millones	-	-
66	24 millones	-	-

Análisis del Espermatozoide: Espermatograma			
Nº Pacientes Evaluados	Examen Microscópico: Recuento del espermatozoide		
	Anormal (<50 millones)	Normal (50-120 millones)	Anormal (>120 millones)
67	-	-	-
68	-	104 millones	-
69	30 millones	-	-
70	43 millones	-	-
71	-	82 millones	-
72	18 millones	-	-
73	32 millones	-	-
74	-	71 millones	-
75	22 millones	-	-
76	-	-	--
77	-	80 millones	-
78	-	90 millones	-
79	21 millones	-	-
80	-	100 millones	-
81	43 millones	-	-
82	27 millones	-	-
83	-	-	-
84	-	62 millones	-
85	33 millones	-	-
86	20 millones	-	-
87	-	56 millones	-
88	41 millones	-	-
89	-	92 millones	-
90	38 millones	-	-
91	25 millones	-	-
92	49 millones	-	-
93	-	68 millones	-
94	37 millones	-	-
95	-	-	-
96	30 millones	-	-
97	-	100 millones	-
98	-	90 millones	-

Fuente: Laboratorio Clínico “Sakuray”, (2012-2013)

ANEXO 27
MORFOLOGÍA DEL ESPERMATOZOIDE, TOMANDO COMO
REFERENCIA LOS VALORES DE LA OMS (2010)

Análisis del Espermatozoide: Espermatograma				
N°Pacientes Evaluados	Examen Microscópico: Morfología del Espermatozoide			
	Normal ($\geq 70\%$)		Anormal	
	N° Espz	%	N° Espz	%
1	150	75.0	50	25.0
2	140	70.0	60	30.0
3	138	69.0	62	31.0
4	-	-	-	-
5	126	63.0	74	37.0
6	144	72.0	56	28.0
7	122	61.0	78	39.0
8	143	71.5	57	28.5
9	136	60.0	64	32.0
10	149	74.5	51	25.5
11	144	72.0	56	28.0
12	120	60.0	80	40.0
13	143	71.5	57	28.5
14	148	74.0	52	26.0
15	141	70.5	59	29.5
16	-	-	-	-
17	128	64.0	72	36.0
18	150	75.0	50	25.0
19	143	71.5	57	28.5
20	140	70.0	60	30.0
21	126	63.0	74	37.0
22	153	76.5	47	23.5
23	144	74.0	56	28.0
24	153	68.5	47	23.5
25	148	76.0	52	26.0
26	137	79.5	63	31.5
27	152	77.5	48	24.0
28	-	-	-	-
29	159	70.0	41	20.5
30	155	78.5	45	22.5

Análisis del Espermatozoide: Espermatograma				
N°Pacientes Evaluados	Examen Microscópico: Morfología del Espermatozoide			
	Normal ($\geq 70\%$)		Anormal	
	N° Espz	%	N° Espz	%
31	137	68.5	63	31.5
32	140	79.0	60	30.0
33	157	78.5	43	21.5
34	155	77.5	45	22.5
35	156	78.0	44	22.0
36	-	-	-	-
37	147	73.5	53	26.5
38	160	80.0	40	20.0
39	126	63.0	74	37.0
40	148	74.0	52	26.0
41	151	75.5	49	24.5
42	144	72.0	56	28.0
43	130	65.0	70	35.0
44	-	-	-	-
45	158	79.0	42	21.0
46	148	74.0	52	26.0
47	133	66.5	67	33.5
48	142	71.0	58	29.0
49	146	73.0	54	27.0
50	152	76.0	48	24.0
51	128	64.0	72	36.0
52	147	73.5	53	26.5
53	153	76.5	47	23.5
54	126	63.0	74	37.0
55	154	77.0	48	23.0
56	157	78.5	43	21.5
57	125	62.5	75	37.5
58	137	68.5	63	31.5
59	156	78.0	44	22.0
60	144	72.0	56	28.0
61	139	69.5	61	30.5
62	-	-	-	-
63	143	71.5	57	28.5
64	156	78.0	44	22.0
65	128	64.0	72	36.0
66	123	77.0	77	23.0

Análisis del Espermatozoide: Espermatograma				
N°Pacientes Evaluados	Examen Microscópico: Morfología del Espermatozoide			
	Normal ($\geq 70\%$)		Anormal	
	N° Espz	%	N° Espz	%
67	-	-	-	-
68	150	75.0	50	25.0
69	146	73.0	54	27.0
70	140	70.0	60	30.0
71	138	69.0	62	31.0
72	125	62.5	75	37.5
73	149	74.0	51	26.0
74	153	76.5	47	23.5
75	128	64.0	72	36.0
76	-	-	-	-
77	126	63.0	74	37.0
78	147	73.5	53	26.5
79	128	64.0	72	36.0
80	155	77.5	45	22.5
81	152	76.0	48	24.0
82	120	60.0	80	40.0
83	-	-	-	-
84	158	79.0	42	21.0
85	152	76.0	48	24.0
86	147	73.5	53	26.5
87	155	77.5	45	22.5
88	151	75.5	49	24.5
89	148	74.0	52	26.0
90	156	78.0	44	22.0
91	130	65.0	70	35.0
92	156	78.0	44	22.0
93	150	75.0	50	25.0
94	147	73.5	53	26.5
95	-	-	-	-
96	127	63.5	73	36.5
97	149	74.5	51	25.5
98	158	79.0	42	21.0

Fuente: Laboratorio Clínico “Sakuray”, (2012-2013)

ANEXO 28


**MORFOLOGÍA ANORMAL DEL ESPERMATOZOIDE DE LOS
PACIENTES EVALUADOS, TOMANDO COMO REFERENCIA LOS
VALORES DE LA OMS (2010)**

Análisis del Espermatozoide: Espermatograma								
Nº Pacientes Evaluados	Examen Microscópico: Morfología Anormal del espermatozoide							
	Alteración cabeza (18%)		Alteración cuello (5%)		Alteración cola (5%)		Alteración mixta (0-2%)	
	Nº Espz	%	Nº Espz	%	Nº Espz	%	Nº Espz	%
1	18	10.0	17	8.5	8	4.0	5	2.5
2	30	15.0	18	9.0	8	4.0	4	2.0
3	38	19.0	1010	5.0	10	5.0	4	2.0
4	-	-	-	-	-	-	-	-
5	45	22.5	15	7.5	9	4.5	5	2.5
6	30	15.0	16	8.0	6	3.0	4	2.0
7	41	20.5	15	7.5	17	8.5	5	2.5
8	31	15.5	10	5.0	10	5.0	6	3.0
9	34	17.0	10	5.0	12	6.0	8	4.0
10	29	14.5	10	5.0	8	4.0	4	2.0
11	25	12.5	15	7.5	10	5.0	6	3.0
12	45	22.5	15	7.5	20	10.0	10	5.0
13	30	15.0	12	6.0	9	4.5	6	3.0
14	33	16.5	8	4.0	8	4.0	3	1.5
15	33	16.5	10	5.0	10	5.0	6	3.0
16	-	-	-	-	-	-	-	-
17	36	18.0	11	5.5	15	7.5	10	5.0
18	31	15.5	8	4.0	8	4.0	3	1.5
19	31	15.5	10	5.0	10	5.0	6	3.0
20	30	15.0	18	9.0	8	4.0	4	2.0
21	45	22.5	15	7.5	9	4.5	5	2.5
22	28	14.0	8	4.0	7	3.5	4	2.0
23	25	14.5	15	7.5	10	5.0	6	3.0
24	30	15.0	6	3.0	6	3.0	5	2.5
25	31	15.5	10	5.0	8	4.0	3	1.5
26	35	17.5	10	5.0	12	6.0	6	3.0
27	20	10.0	10	5.0	10	5.0	8	4.0
28	-	-	-	-	-	-	-	-
29	25	12.5	7	3.5	6	3.0	3	1.5

Análisis del Espermatozoide: Espermatograma								
N° Pacientes Evaluados	Examen Microscópico: Morfología Anormal del espermatozoide							
	Alteración cabeza (18%)		Alteración cuello (5%)		Alteración cola (5%)		Alteración mixta (0-2%)	
	N° Espz	%	N° Espz	%	N° Espz	%	N° Espz	%
30	25	12.5	6	3.0	8	4.0	6	3.0
31	35	17.5	10	5.0	12	6.0	6	3.0
32	32	16.0	10	5.0	14	7.0	4	2.0
33	22	11.0	8	4.0	10	5.0	8	4.0
34	19	9.5	8	4.0	10	5.0	8	4.0
35	22	11.0	8	4.0	8	4.0	6	3.0
36	-	-	-	-	-	-	-	-
37	29	14.5	8	4.0	10	5.0	6	3.0
38	24	12.0	8	4.0	5	2.5	3	1.5
39	34	17.0	15	7.5	15	7.5	10	5.0
40	29	14.5	8	4.0	10	5.0	5	2.5
41	29	14.5	6	3.0	8	4.0	6	3.0
42	36	18.0	9	4.5	6	3.0	5	2.5
43	37	18.5	10	5.0	15	7.5	8	4.0
44	-	-	-	-	-	-	-	-
45	25	12.5	8	4.0	6	3.0	3	1.5
46	29	14.5	9	4.5	8	4.0	6	3.0
47	33	16.5	10	5.0	14	7.0	9	4.5
48	31	15.5	9	4.5	10	5.0	8	4.0
49	30	15.0	9	4.5	9	4.5	6	3.0
50	31	15.0	6	3.0	6	3.0	5	2.5
51	38	19.0	11	5.5	14	7.5	9	4.5
52	31	15.5	8	4.0	8	4.0	6	3.0
53	29	14.5	6	3.0	8	4.0	6	3.0
54	40	20.0	10	5.0	14	7.0	10	5.0
55	26	13.0	8	4.0	8	4.0	6	3.0
56	24	12.0	8	4.0	6	3.0	3	1.5
57	45	22.5	12	6.0	12	6.0	6	3.0
58	33	16.5	12	6.0	10	5.0	8	4.0
59	25	12.5	9	4.5	7	3.5	3	1.5
60	34	17.0	8	4.0	9	4.5	5	2.5
61	35	17.5	10	5.0	8	4.0	8	4.0
62	-	-	-	-	-	-	-	-
63	35	17.5	10	5.0	8	4.0	4	2.0
64	26	13.0	8	4.0	7	3.5	3	1.5
65	39	19.5	14	7.0	10	5.0	9	4.5


Análisis del Espermatozoide: Espermatograma								
Nº Pacientes Evaluados	Examen Microscópico: Morfología Anormal del espermatozoide							
	Alteración cabeza (18%)		Alteración cuello (5%)		Alteración cola (5%)		Alteración mixta (0-2%)	
	Nº Espz	%	Nº Espz	%	Nº Espz	%	Nº Espz	%
66	43	21.5	12	6.0	12	6.0	10	5
67	-	-	-	-	-	-	-	-
68	2	14.5	8	4.0	8	4.0	5	2.5
69	30	15.0	10	5.0	8	4.0	6	3.0
70	34	17.0	10	5.0	10	5.0	6	3.0
71	30	15.0	10	5.0	10	5.0	12	6.0
72	41	20.5	12	6.0	8	4.0	14	7.0
73	28	14.0	9	4.5	9	4.5	5	2.5
74	20	10.0	8	4.0	8	4.0	4	2.0
75	39	19.5	14	7.0	12	6.0	7	3.5
76	-	-	-	-	-	-	-	-
77	39	19.5	12	6.0	12	6.0	11	6.5
78	29	14.5	8	4.0	10	5.0	6	3.5
79	40	20.0	12	6.0	8	4.0	12	6.0
80	29	14.5	6	3.0	6	3.0	4	2.0
81	29	14.5	8	4.0	6	3.0	5	2.5
82	41	20.5	12	6.0	15	7.5	12	6.0
83	-	-	-	-	-	-	-	-
84	20	10.0	8	4.0	8	4.0	6	3.0
85	23	11.5	10	5.0	10	5.0	5	2.5
86	27	13.5	8	4.0	10	5.0	8	4.0
87	21	10.5	8	4.0	8	4.0	8	4.0
88	25	12.5	10	5.0	8	4.0	6	3.0
89	24	12.0	10	5.0	10	5.0	8	4.0
90	20	10.0	8	4.0	10	5.0	6	3.0
91	40	20.0	10	5.0	12	6.0	8	4.0
92	22	11.0	8	4.0	8	4.0	6	3.0
93	25	12.5	10	5.0	10	5.0	5	2.5
94	27	13.5	8	4.0	10	5.0	8	4.0
95	-	-	-	-	-	-	-	-
96	43	21.5	10	5.0	12	6.0	8	4.0
97	27	13.5	10	5.0	8	4.0	6	3.0
98	23	11.5	8	4.0	8	4.0	5	2.5

Fuente: Laboratorio Clínico “Sakuray”, (2012-2013)



BLGO. VÍCTOR CARBAJAL ZEGARRA

ASESOR



BACH. DAISY MARIBEL RIVERA RETAMOZO

TESISTA